Otosclerosis

M Erminy
P Bonfils
J Trotoux

© 2000, Editions Scientifiques et Médicales Elsevier SAS, París. Todos los derechos reservados.

Reseña histórica

El desarrollo de las técnicas utilizadas en el tratamiento de la enfermedad otosclerótica es interesante. Pocas patologías han suscitado tanto entusiasmo. En 1704, Valsalva es el primero en describir un bloqueo estapédico en el cadáver de un sordo [95]. En 1857, Toynbee [94] observa esta anquilosis en un número relevante de peñascos y concluye que «la anquilosis del estribo en la ventana vestibular es una causa frecuente de sordera».

A mediados del siglo XIX, los primeros ensayos quirúrgicos están dirigidos por Kessel, quien pone de manifiesto una fractura del conducto semicircular horizontal en el peñasco de un paciente sordo que había recuperado la audición y después moría tras caer de un vagón [49]. Las tentativas de tratamiento por fractura del conducto semicircular horizontal, con martillo y con osteótomo no tuvieron éxito. Por la misma época, Ménière describió la primera movilización estapédica [60]. Esta descripción coincide con el desarrollo de la fisiología, con el descubrimiento de las bacterias, de la asepsia y del material específicamente destinado al otolaringólogo, como el espejo frontal y el diapasón.

En 1894, Politzer [70] demuestra que el origen de esta patología no es un catarro del oído medio, como se creía, sino una patología de la cápsula auditiva.

En los Estados Unidos, los pioneros de la estapedectomía son Jack [46], Burnett [11], Blake [7] y Alderton [2]. Blake describió varias técnicas, entre las que cabe destacar la exposición de la caja del tímpano con exéresis del yunque o del martillo, para mejorar así la movilidad estapédica. Asimismo, intenta estapedectomías completas con cierre de la ventana por medio del tímpano. Blake refiere por ese entonces que esta técnica no provocaba una cofosis. Paralelamente se practicaba la movilización estapédica en otros países. Los fracasos de esta técnica se tradujeron en recidiva de la hipoacusia por cierre de la fenestración y en casos fatales de meningitis. A raíz de una intensa crítica [27, 90] se suspendieron los ensayos terapéuticas durante algunos años. El primer caso de fenestración fue realizado por Holmgren en 1917. Esta técnica consiste en una fenestración del conducto semicircular superior cubierto de membrana de duramadre. En 1930, Sourdille [92] recubre la fenestración del conducto semicircular externo con un colgajo cutáneo del conducto auditivo externo. La abertura del conducto semicircular queda así en contacto con el medio exterior, lo que permite una mejor transmisión. De esta técnica, que comporta tres tiempos operatorios, surgieron otras técnicas de fenestración diferentes. Esta técnica se perfeccionó (un único tiempo quirúrgico) y se hizo popular en los Estados Unidos durante la década de los 40. El porcentaje de cofosis postoperatoria era del 2 % y el Rinne nunca se cerraba por completo. En 1955, Rosen obtiene el cierre completo del Rinne por medio de una movilización estapédica pero con frecuencia los resultados fueron transitorios. La polémica fue intensa entre los partidarios de la fenestración y los de la movilización. Paralelamente, se ensayaron tentativas de platinotomía [74, 75]. En 1958, Shea [89] es el primero en describir la técnica, que consiste en la escisión quirúrgica del estribo, el revestimiento de la ventana vestibular con un injerto venoso y la colocación de una prótesis de nailon (polietileno) entre el yunque y la ventana. En el transcurso de los años se ha logrado mejorar el material protésico. En 1970, Myers introduce una nueva técnica: la platinotomía, con la colocación de un pistón transplatinar cuyo diámetro ha aumentado en el transcurso de los años (0,2 mm durante los primeros ensayos). Luego siguieron las mejoras del instrumental destinado a la intervención platinar, con la aparición de las microfresas y el láser.

Epidemiología

INCIDENCIA EN DIVERSAS POBLACIONES

Existe una predisposición étnica a la otosclerosis, siendo ésta más frecuente en la raza blanca.

Incidencia en la raza blanca

La patología tiene mayor incidencia en esta raza y, por consiguiente, es la que más se ha estudiado (población blanca de Europa y de los Estados Unidos). Se debe establecer una diferencia entre la otosclerosis clínica y la otosclerosis histológica (otospongiosis). La otosclerosis clínica tiene una incidencia del 0,1 a 2 %. Estas diferencias se explican por los distintos grupos examinados y por el modo de detección (sistemático o consultas especializadas). He aquí algunos ejemplos de estudios:

— 0,1 % en Lituania, en 1974 [35];
— 0,3 % en Noruega, en 1974 [42];
— 1 % en el Reino Unido, en 1961 [44];
— 2 % en Londres, en 1967 [62].

Incluso en la propia raza caucásica parecen existir disparidades según algunas características del morfotipo. Así, Cawthorne [19] señala que la incidencia de la otosclerosis es dos veces y medio más elevada en los individuos de cabello claro que en los de cabello oscuro. La afección es frecuentemente bilateral. Para Cawthorne [18], el 90 % de los pacientes que acuden a la consulta por una enfermedad otosclerótica presenta una afección bilateral.

La otosclerosis histológica es al menos diez veces más frecuente. Su incidencia es del 12,7 % según Hueb [45], cuyo estudio se realizó en 644 pacientes de raza blanca. Según Guild [40], la incidencia de la forma histológica es del 18,5 % en una población de mujeres blancas y del 9,7 % en una población

Manuel Erminy : Chef de clinique, assistant des hôpitaux de Paris.
Pierre Bonfils : Professeur des Universités, ORL des hôpitaux de Paris.
Jacques Trotoux : Professeur des Universités, ORL des hôpitaux de Paris.
Service d'ORL et de chirurgie cervicofaciale, hôpital Boucicaut, faculté Necker-Enfants Malades, université René-Descartes, 78, rue de la Convention, 75015 Paris.

de adultos blancos. El estudio histológico sistemático permite evitar el sesgo de casos en el consultorio por síntomas funcionales y, por lo tanto, permite una mejor evaluación de la frecuencia de la afección uni o bilateral. Para Hueb [45], la afección es bilateral en el 65 % de los peñascos de hombre (con un bloqueo de la platina en 45 % de los casos y de los focos de otospongiosis en sólo el 65 % de los casos). Es bilateral en el 89 % de los peñascos de mujer (frecuencia de la lesión idéntica a la del hombre).

Variaciones interraciales

Tradicionalmente, la otosclerosis es una enfermedad frecuente en la raza blanca, rara en la raza negra, muy rara en la amarilla y ausente en los indios de América. Al parecer, la otosclerosis es diez veces menos frecuente en la raza negra que en la blanca. En un estudio de 650 casos de hipoacusia llevado a cabo en Ghana, Brobby [9] detecta sólo dos casos de otosclerosis. Guild [40] encuentra únicamente lesiones histológicas de otosclerosis en el 1 % de los peñascos de personas de raza negra. La incidencia es baja en la raza amarilla, probablemente del 0,25 % [66], pero indudablemente no es tan rara como lo hace suponer la noción clásica. Un estudio llevado a cabo en dos poblaciones de Hawaii [47], detectó una incidencia dos veces más elevada de la enfermedad en la población caucásica que en la población japonesa. La primera confirmación histológica en un japonés tuvo lugar sólo en 1968 [66]. La incidencia en la población india de Asia parece ser igual a la de la población blanca [71]. La otosclerosis es una enfermedad virtualmente inexistente en la población india de América. Un estudio de cinco años en el sudoeste de los Estados Unidos, realizado en diferentes tribus indígenas [99], permitió detectar sólo tres casos de otosclerosis. Un importante estudio multicéntrico [38] ha demostrado la ausencia de esta patología en las poblaciones indígenas de América del Sur. La parte boliviana de este estudio (1987) da cuenta del grupo Rhesus positivo en todos los indios genéticamente puros. Ninguno de ellos padecía de otosclerosis. Todos los pacientes operados de otosclerosis en los últimos 23 años tenían un ascendiente caucásico. Un indio aquejado de la enfermedad, en quien concurrían todas las características físicas para indicar que era genéticamente puro, mostró pertenecer al grupo Rhesus negativo. Una encuesta familiar descubrió un antepasado caucásico. Estos resultados favorecen una participación genética en la transmisión de la enfermedad. Otra población también sugiere una participación genética. Kapu y Patt [48] refirieron el caso de Todas, una zona de la India donde la incidencia de la enfermedad es del 17 %. Los autores relacionan esta frecuencia tan elevada con el porcentaje sustancial de matrimonios consanguíneos (del 34 al 45 %).

Influencia del sexo

Se debe establecer una diferencia entre la otosclerosis clínica y la otosclerosis histológica. Existe un predominio del sexo femenino en la otosclerosis clínica. La proporción mujer/hombre es de alrededor 2/1 (67 a 71 %) [5, 77]. En cambio, no existe diferencia hombre/mujer con respecto a la otosclerosis histológica [45, 81]. Se ha implicado el factor hormonal para explicar el predominio femenino en las pruebas clínicas [62], sin embargo esta explicación no es del todo satisfactoria. En un estudio histológico de 752 pacientes, Hueb y al [45] detectaron 144 peñascos con otospongiosis. Setenta y seis (56 %) pertenecían a hombres y 68 (44 %) a mujeres. La existencia de lesiones clínicas (bloqueo de la platina) o de lesiones histológicas puras era idéntica en ambos sexos, sin predominio femenino. En cambio, la afección era bilateral en el 89 % de los peñascos de mujer y solamente en el 65 % de los peñascos de hombre. Los autores emiten por tanto la hipótesis de que la mayor incidencia de otosclerosis bilateral en la población femenina conlleva, por la molestia que ocasiona, a consultas médicas más frecuentes que en la población masculina y, por consiguiente, a una diferencia proporcional en la otosclerosis clínica. Sin embargo, no explican la mayor incidencia de la afección bilateral en la población femenina.

Influencia de la edad

Es difícil fijar la edad en la que aparece esta enfermedad, por cuanto ella se determina por una noción clínica: sordera de transmisión por bloqueo de la platina. Ahora bien, las lesiones histológicas que provocan este bloqueo aparecen de forma muy progresiva. Aunque las cifras exactas divergen, los autores están de acuerdo en que la otosclerosis afecta tradicionalmente a una población joven. Para Hueb y al [45], la edad media de los primeros síntomas clínicos es de 33,5 años, con extremos de 10 a 48 años. Para Dejuan [26], la edad en la que comienza la enfermedad se sitúa entre los 18 y 21 años en el 28 % de los casos, entre los 21 y 30 años en el 40 % de los casos y entre los 31 y 40 años en el 22 % de los casos. No tiene nada que ver con la edad en que los pacientes se someten a un tratamiento, dado que transcurren varios años entre los primeros signos y la intervención quirúrgica. Excepcionalmente, la aparición de la enfermedad es precoz. En 161 peñascos de niños menores de 5 años, Guild [40] encuentra solamente un caso de otosclerosis histológica.

Anatomopatología

Actualmente se utilizan dos términos para definir esta misma enfermedad: «otospongiosis» en Europa y «otosclerosis» en el resto del mundo. En efecto, la lesión histológica clásica es polimórfica, asociando una forma de hueso esponjoso con zonas de tejido fibroso a un aspecto de hueso denso «esclerosado». Esta lesión afecta la cápsula auditiva.

RESEÑA EMBRIOLÓGICA DE LA CÁPSULA AUDITIVA

La placoda auditiva ectodérmica se individualiza de cada lado del rombencéfalo hacia el día 22 de vida embrionaria. La placoda se invagina seguidamente para formar la vesícula acústica que dará lugar a los órganos vestibulares y cocleares. La cápsula deriva del mesénquima que recubre la vesícula acústica. Este mesénquima opera una transformación cartilaginosa durante la semana 8 de vida embrionaria. La cápsula cartilaginosa crece hasta la semana 16 (cuando alcanza su tamaño adulto), fecha en la que comienza un proceso de resorción del cartílago y de osificación. Esta osificación se produce por fusión de 14 centros de osificación, culminando en una estructura fibrilar muy particular y única en el organismo, que le confiere solidez y finura.

Durante la vida adulta persisten algunos focos cartilaginosos. Estos pueden ser la base de una osificación secundaria patológica. Según Bast y Anson [4], estos focos se forman en siete regiones:

— la fissula ante fenestram;
— la fissula post fenestram;
— la capa encondral de la cápsula auditiva;
— la ventana coclear;
— los conductos semicirculares;
— la sutura petroscamosa;
— la base de la apófisis estiloides.

La cápsula auditiva consta de tres capas óseas. La capa interna o endóstica es muy delgada y conserva la misma estructura en el transcurso del tiempo. La capa media o encondral contiene los focos residuales cartilaginosos. Los osteoblastos depositan tejido óseo en estas lagunas, formando los «globuli ossei», observados durante toda la vida. La capa externa o perióstica está compuesta de hueso membranoso y permite el crecimiento de la cápsula durante la embriogénesis.

TOPOGRAFÍA DE LOS FOCOS OTOSCLERÓTICOS

Los focos otoscleróticos se pueden observar en todo el peñasco, pero algunas zonas se ven afectadas con más frecuencia. La afección más habitual es la de la parte anterior de la ventana vestibular. La frecuencia de esta afección varía según los autores del 80 [40] al 95 % [83]. La ventana coclear es la segunda localización en frecuencia. Esta afección se encuentra entre el 30 y el 50 % de los casos [40, 45, 65]. La obliteración completa del nicho de la ventana coclear no es excepcional, puesto que su frecuencia es del 6 % en la serie de Hueb [45]. Pueden resultar afectadas otras localizaciones, por orden de frecuencia decreciente:

— el modiolo;
— la parte posterior de la ventana vestibular;
— el conducto auditivo interno;
— la platina;
— los conductos semicirculares;
— el acueducto coclear.

Es muy raro que resulten afectados el surco carotídeo, los huesecillos (martillo y yunque) y el canal facial (menos del 3 % de los casos). Los autores señalan que la afección es mayormente bilateral. La frecuencia de la afección bilateral varía según los autores, del 96,5 [18] al 76 % [45].

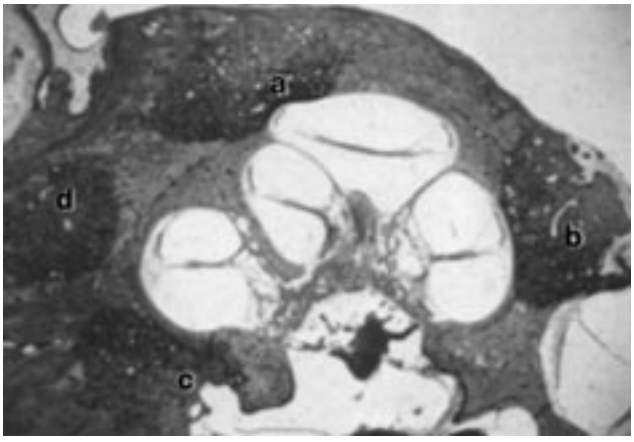

1 *Focos otoscleróticos que invaden el ápex coclear (a), la zona de unión entre el giro medial y la ventana vestibular (b), el conducto auditivo interno (c), el hueso entre carótida y cóclea (d). (Aumento x 12).*
(Según The otolaryngologic clinics of North America-Otosclerosis. John W House, guest editor, Vol. 26. N° 3,1993. WB Saunders Company.)

DESCRIPCIÓN DE LAS LESIONES

■ *Estudio macroscópico*

Se pueden individualizar dos estadios. El primero es el estadio «activo» de la enfermedad. El foco contiene tejido blando, esponjoso e inmaduro. Se presenta friable y fácilmente hemorrágico. A la inversa, el segundo estadio es el «inactivo». El foco contiene los tejidos escleróticos, duros al contacto con el instrumental y poco hemorrágicos.

■ *Microscopia óptica*

La clasificación en dos estadios se puede mantener en este caso. Permite esquematizar el estudio histológico de esta enfermedad, pero es algo limitada. En efecto, la evolución histológica no se logra a saltos sino de forma muy progresiva. Además, se pueden detectar de forma concomitante diferentes estadios en un mismo foco. Las modificaciones observadas conciernen muchos elementos: células óseas (osteoclastos y osteoblastos), vasos sanguíneos y espacios perivasculares, sustancia de sostén (sustancia fundamental y colágeno) *(fig. 1).*

El primer estadio se caracteriza por una desaparición del hueso normal, reemplazado por tejido óseo esponjoso, menos denso y firmemente vascularizado. Las primeras lesiones corresponden a un ensanchamiento de los espacios perivasculares, debido a una hiperactividad osteoclástica. Estos espacios se llenan secundariamente de tejido conjuntivo fibroso rico en vasos sanguíneos. El aspecto por microscopia óptica de lo que se desarrolla en estos espacios preexistentes puede ser el de digitaciones vascularizadas, rodeadas de hueso poco vascularizado *(fig. 2).* Los vasos dilatados pueden localizarse a nivel del promontorio y ser los responsables de la clásica (pero muy inconstante) «mancha de Shwartze». Los osteocitos se diferencian en osteoblastos que producen un hueso inmaduro, pobre en colágeno y rico en sustancia fundamental apomorfa (glicoproteínas y glicoaminoglicanos). Este hueso basófilo toma un tono azulado debido a la hematoxilina y la eosina, formando el aspecto clásico de *blue mantles* de Manassé [57].

El segundo estadio corresponde a una disminución global de la actividad celular, con una transformación de los osteocitos en osteoblastos. Los osteoblastos producen un hueso que llena los espacios perivasculares. La cantidad de sustancia fundamental producida disminuye, mientras que la concentración fibrilar aumenta. Este hueso, acidófilo, adquiere un color rojo por la hematoxilina y la eosina. Este nuevo hueso tiene una estructura laminar, es denso y mineralizado *(fig. 3).*

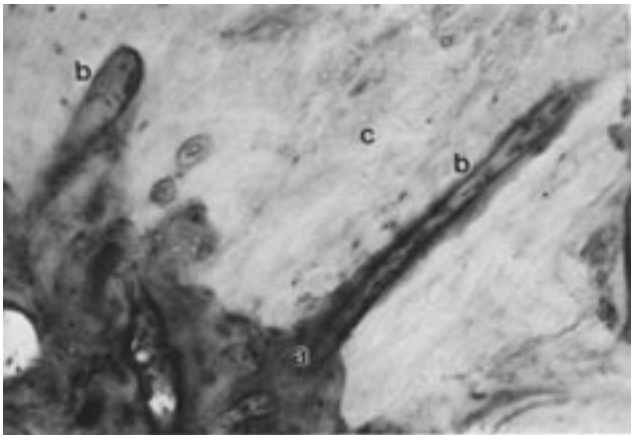

2 *Foco otosclerótico (a) se extiende a lo largo de un vaso (b), rodeado de hueso normal (c). (Aumento x 160).*
(Según The otolaryngologic clinics of North America-Otosclerosis. John W House, guest editor. Vol. 26, N° 3. 1993. WB Saunders Company.)

El aspecto de *blue mantles* no es específico de la otosclerosis. Esta forma puede encontrarse en otras patologías otológicas, como la mastoiditis crónica [33]. Según Hueb y al [45], los *blue mantles* ocurren en más de la mitad de los peñascos que padecen otosclerosis y solamente en el 20 % de los peñascos de individuos testigos indemnes de otosclerosis. Su significado sigue siendo desconocido.

■ *Microscopia electrónica*

Según Lim [52], la lesión inicial básica parece ser una desmineralización de la sustancia fundamental y del colágeno. La lesión evoluciona debido a la fusión de los microfocos (inferiores a 10 µm). Existe una desorganización de las fibras de colágeno que provoca la desaparición de la forma clásica estriada [20]. El carácter hipermineralizado del segundo estadio, revelado por la microscopia óptica, no está confirmado por la microscopia electrónica [52]. Esta última ha permitido destacar el papel de algunas enzimas en esta patología. Desde 1969, Chevance y al [21] han visualizado lisosomas en los focos «activos». La prueba de una intensa actividad enzimática es el punto de partida de la hipótesis etiopatógena más interesante.

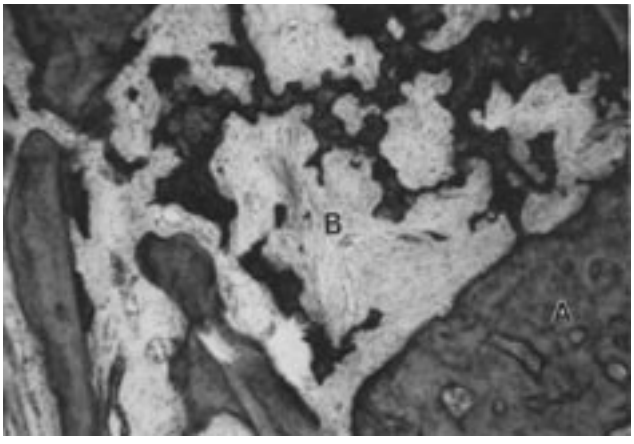

3 *Hueso esclerótico (A), reemplazado por tejido conjuntivo (B). (Aumentos 10.5). (Según The otolaryngologic clinics of North America - Otosclerosis. John W House, guest editor, Vol. 26, N° 3. 1993. WB Saunders Company.)*

Etiología

FACTORES GENÉTICOS

La transmisión de la otosclerosis se produce tradicionalmente de modo autosómico dominante de incidencia incompleta y con expresividad variable. Se conoce desde hace tiempo el carácter familiar de esta enfermedad, dado que Toynbee ya la mencionaba en 1860 [94]. En una serie de 2 100 pacientes operados, Schambaugh [88] encuentra una relación familiar de hipoacusia progresiva en el 54,5 % de los casos. Han sido descritos casos de lesión clínica en dos gemelos monocigóticos [1, 87], así como fratrías de gemelos verdaderos, de los cuales uno sólo estaba afectado [31]. Estos estudios se referían únicamente a las afecciones clínicas, sin estudio anatomopatológico.

La penetrancia de una enfermedad es la frecuencia con la que un gen patológico manifiesta sus efectos. En cuanto a la otosclerosis, ésta no se conoce con exactitud. Esta incidencia, evaluada según factores clínicos (y no histológicos), es de:

— 40 % para Causse [13], Morrison [62] y Gordon [37];

— 25 a 45 % por Larsson [51] y Rüedi [78].

La expresividad de una enfermedad es la capacidad con la que un gen se manifiesta en formas cuantitativamente diferentes. La expresividad de la otosclerosis es muy variable: la evolución e importancia de los síntomas clínicos difieren de un enfermo a otro.

La mayoría de los autores está de acuerdo con este modo de transmisión, pero algunos han emitido otras hipótesis. Para Mendlowitz y Hirschom [59], éste podría ser poligénico multifactorial. Para Ben Arab [6], existe un gen autosómico dominante muy raro (solamente el 13 % de los pacientes otoscleróticos serían portadores), asociado a un fuerte componente poligénico. Este importante componente poligénico explicaría la variabilidad de la enfermedad. El estudio multicéntrico de Marcos ha detectado casos de otosclerosis, cuando se producía una mezcla racial, en poblaciones en las que habitualmente no se producía esta enfermedad. En la población panameña estudiada, la otosclerosis era frecuente en los blancos, rara en las personas de raza negra y ausente en los indios. En 103 estapedectomías del estudio, el 29 % se referían a mestizos, el 10 % a mulatos y el 3 % a los zambos.

No existe ninguna correlación significativa con los marcadores genéticos de los grupos sanguíneos ABO, Rh o MN [62]. Los estudios que investigan una relación con los grupos HLA *(human leucocyte antigen)* no han llegado a la misma conclusión. Para Wayoff y Chobaut [98] o Dahlqvist [24], no existe relación significativa. Para Gregoriadis [39], existe un aumento significativo de los antígenos HLA A11, Bw35 y B14 en los pacientes con antecedentes familiares de otosclerosis. En cambio, este aumento no es significativo cuando no existe antecedente familiar. La proteína GC *(group-specific component)* se está estudiando actualmente. Ésta desempeña un papel en el transporte de la vitamina D [25]. Su estudio en la otosclerosis ha alcanzado un punto de resultados contradictorios. Dahlqvist y al [25] encuentran una asociación significativa entre la otosclerosis y los fenotipos y alelos de GC. Esta asociación no se ha detectado en el estudio de Kjeldsen y al [50]. Un estudio [56] trataba sobre la expresión del ARN mensajero (ARNm) de tres factores que intervienen en el metabolismo del tejido conjuntivo (procolagenasa, proestromelisina e inhibidor de la metaloproteasa). Dicho estudio ha detectado porcentajes de ARNm diferentes entre los pacientes que padecen la enfermedad (y algunos de sus familiares) y una población piloto no afectada. Los autores concluyen que algunos ARNm podrían ser marcadores genéticos de la enfermedad. No obstante, este estudio cuenta con muy pocos casos (cuatro pacientes otoscleróticos, ocho familiares y nueve pacientes testigo) y requiere, por supuesto, estudios complementarios.

OTROS FACTORES

Estos factores hipotéticos quizás no estén directamente implicados en el origen mismo de la enfermedad, pero pueden intervenir en su modalidad de expresión. En realidad, la otosclerosis parece ser una enfermedad multifactorial, con una predisposición familiar y uno o varios factores etiológicos.

FACTOR ENDOCRINO

Se menciona en muchos estudios. Este factor permite explicar el predominio del sexo femenino de la otosclerosis clínica, así como los episodios de agravamiento durante sucesos relativos a la vida genital y endocrina (pubertad y embarazo). Para Cawthorne [18], el 63 % de las mujeres (en un grupo de 419) notó la aparición o el agravamiento de la enfermedad durante un embarazo. Otros estudios [35, 61] han referido cifras comparables. Por lo tanto, este concepto es clásico pero controvertido para algunos. Walsh [97] no encuentran relación significativa entre embarazo y agravamiento de la hipoacusia. La edad habitual en la que comienza esta enfermedad coincide con el período de máxima actividad genital. Existe quizás un sesgo de selección en los estudios que muestre una relación. Por otra parte, todos estos estudios han sido puramente clínicos, comparando la evolución de la enfermedad con la presencia de un embarazo. A partir de estas observaciones se ha referido un factor hormonal, pero éste no fue sometido a un estudio exhaustivo que tratara de demostrar el factor exacto y su estructura. Por lo demás, un estudio de Wayoff [98] muestra que no existe relación entre la gravedad de la evolución final y el número de los embarazos. Por lo tanto, parecen algo excesivas todas las medidas (prohibición de embarazo y de contraceptivos estrógenos) impuestas a las mujeres afectadas de otosclerosis.

FACTORES OTOLÓGICOS INFLAMATORIOS

En el pasado se asociaba la otosclerosis con patologías inflamatorias del oído medio. Los últimos estudios demuestran que se trata, en realidad, de factores concomitantes sin relación estadística válida y sin enlace etiopatógeno [68].

FACTORES INFECCIOSOS

Durante un estudio histopatológico sistemático de seis estribos en seis personas operadas, Quaranta y al [74] encontraron una lesión por candidiasis *(Fungus hyphae)* en todos los casos. Se trataría no ya de un factor etiológico putativo sino más bien de una infección concomitante, favorecida por los tratamientos antibióticos y corticoides repetidos. El virus del sarampión es tal vez un cofactor. La presencia de antígeno

vírico había sido detectada en 1987 [3]. Los mismos autores [67] han encontrado secuencias de ácidos nucleicos del virus del sarampión en estribos de pacientes otoscleróticos. Este virus podría estar implicado en el origen de los mecanismos inflamatorios que provocan la enfermedad.

Patogenia

Actualmente, la hipótesis mejor estudiada es la de uno o varios trastornos enzimáticos. El papel de algunas enzimas lisosomales (tripsina, estromelisina, fosfatasa...) parece importante durante la primera fase de la enfermedad (fase de despolimerización). Diferentes estudios han detectado un aumento de la actividad de estas enzimas en el hueso otosclerótico o en los líquidos perilinfáticos de los pacientes. Según Causse [17], el α-1- antitripsina y el α-2- macroglobulina desempeñan un papel protector del oído interno. En cambio, la tripsina tendría un papel nefasto. El α-1-antitripsina inhibiría la fracción de tripsina liberada, siendo fijada en su mayoría por el α-2-macroglobulina. Ribari [75, 76] reveló un aumento de la actividad de dos enzimas, las catepsinas B y D, de origen osteoblástico. Los osteoblastos no están implicados únicamente en el proceso de formación ósea sino también en el proceso de resorción. Para Mac Phee [56], existe un defecto de expresión de la procolagenasa, la proestromelisina y del inhibidor de la metaloproteasa. Este déficit muestra una alteración metabólica de la matriz del tejido conjuntivo.

Existiría también una anomalía de los receptores de la calcitonina, lo cual podría explicar algunas alteraciones de la integración del calcio [58]. Para Sterkers [93], la otosclerosis sería el resultado de mecanismos complejos, con anomalías de la integración del calcio y alteraciones en la síntesis de la matriz del tejido conjuntivo. La enfermedad podría estar relacionada con una propensión familiar a una infección vírica, comportando una reacción inmunitaria local.

Fisiopatología

SORDERA DE TRANSMISIÓN

Se debe a la fijación de la platina del estribo en la ventana vestibular por medio de un foco otosclerótico. Este foco nace habitualmente a nivel de la fissula ante fenestram, luego se extiende progresivamente por vía mucoperióstica. En un estadio precoz, el foco puede trastornar los movimientos amplios del estribo sin alterar las vibraciones. Ello explica la desaparición del reflejo estapédico sin hipoacusia de transmisión, que se observa en algunos pacientes. Seguidamente el foco produce un bloqueo directo del estribo, impidiendo la transmisión de las vibraciones sonoras y provocando una pérdida de estas vibraciones (fenómeno de «puente sónico»). A lo sumo, el foco puede recubrir la platina por completo; ésta se observa como un bloque otosclerótico.

EFECTO CARHART

No corresponde en modo alguno a una lesión coclear sino a una «alteración de los umbrales por conducción ósea, relacionada con la disminución del concurso del oído medio y del oído externo en la transmisión ósea de las vibraciones sonoras». Durante la vibración de un sonido por conducción ósea, una parte de este sonido alcanza el conducto auditivo externo, luego el medio exterior y puede así, por vía del oído medio, volver a estimular la cóclea. La eliminación del movimiento de inercia de la cadena de huesecillos anula este estímulo complementario, e impide así el funcionamiento normal de la conducción ósea. Esta disminución de la conducción ósea es máxima entre 750 y 2 000 Hz [5], pero puede ocurrir a frecuencias superiores.

SORDERA PERCEPTIVA

Esta sordera es de origen coclear. Su mecanismo no está claramente demostrado. Rüedi [78] emitió una hipótesis «vascular». Existen derivaciones venosas entre los focos otoscleróticos y los vasos de la cóclea. Estas derivaciones provocarían una estasis venosa y una hipoxia coclear. Una hipótesis «tóxica» fue presentada por Siebeninann [91], quien piensa que los metabolitos tóxicos se liberan en los líquidos cocleares. Chevance [20] demostró la presencia de enzimas proteolíticas en la perilinfa y en la platina del estribo afectado. Linthicum [54] menciona como hipótesis que los focos otoscleróticos podrían provocar una lesión de la membrana basilar y trastornar así la micromecánica coclear.

Incluso la relación entre el número de focos y la lesión coclear está mal definida y todavía es motivo de mucha controversia. Linthicum [53] ha encontrado una correlación entre el grado de lesión coclear y la lesión histológica, con hialinación del ligamento espiral. Por el contrario, otros autores no señalan una relación entre la importancia de la lesión histológica y la gravedad de la sordera perceptiva. Así, Elonka y Applebaum [28] detectaron una lesión coclear únicamente en los individuos portadores de más de dos focos otoscleróticos. Schuknecht y Barber [83] no encuentran correlación alguna entre estos dos parámetros.

Algunos autores han tratado de cifrar la hipoacusia según la lesión histológica. Para Goycoolea [38], la pérdida media en conducción ósea es de 28,26 dB en los pacientes sin lesión del endostio, de 33,75 dB en los pacientes con un foco endóstico y de 62 dB en los pacientes con más de dos focos endósticos.

OTOSCLEROSIS COCLEAR PURA

Se trata de una otosclerosis cuyos focos no alcanzan la platina y por lo tanto induce sólo una sordera perceptiva aislada, sin ninguna lesión de transmisión. Para la mayoría de los autores este tipo de lesión es excepcional. Para Schuknecht [84] «un foco otosclerótico lo suficientemente importante para provocar una sordera neurosensorial fija invariablemente el estribo». En un estudio de 144 peñascos con focos otoscleróticos, Hueb [45] observa esta lesión sólo ocho veces.

OTOSCLEROSIS Y LESIÓN VESTIBULAR

La coexistencia otosclerosis-trastornos vestibulares ha sido reconocida por numerosos autores. La presencia de un trastorno vestibular clínico en los pacientes otoscleróticos va del 24 [18] al 35 % [61]. Desde el punto de vista histológico, Hueb [45] detecta una lesión del endostio vestibular en el 63 % de los 144 peñascos estudiados, portadores de focos otoscleróticos cocleares. La asociación trastornos del equilibrio-otosclerosis ha sido descrita por Mc Cabe [55] con la denominación de *otosclerotic inner ear syndrome.* De todas maneras, para muchos autores la relación causa efecto no es evidente. Schuknecht [82] considera esta asociación infrecuente, probablemente una coincidencia.

Clínica

El diagnóstico de otosclerosis suele ser simple. Se sospecha de ella desde la primera consulta por sordera de transmisión, acompañada a veces de acufenos, con tímpano normal. La existencia de antecedentes familiares de la enfermedad hace que el diagnóstico sea prácticamente indiscutible. La audiometría y la timpanometría lo confirman en la mayoría de los casos. Sin embargo, hay casos más difíciles, representados esencialmente por las formas de inicio, las formas puramente cocleares cuya existencia es además discutida o las formas asociadas con antecedentes personales de infección, que conducen a una modificación del aspecto timpánico. La tomodensitometría podría, en los casos dudosos, con-

firmar o impugnar un diagnóstico. No se debe utilizar habitualmente y se inscribe en lo sucesivo en las referencias médicas discutibles. La exploración de la caja constituye, finalmente, el último recurso en los casos más difíciles. Se basa en el triple control sistemático de la movilidad del martillo, del yunque y del estribo.

SIGNOS FUNCIONALES

Sordera

Es el motivo esencial de la consulta. Por norma, es progresiva y se descubre por lo general entre los 20 y 40 años de edad, tras un largo período de evolución que corresponde a una disminución de la audición, socialmente preocupante. El reconocimiento de las formas unilaterales o muy asimétricas puede ser más rápido, al constituir el oído contralateral una referencia personal de la diferencia de audición.

Es clásico citar la paradójica y aparente facultad de oír mejor con el ruido, o paracusia de Willis. En cuanto a ello, se está de acuerdo en reconocer que en realidad no corresponde sino a la elevación de la voz de los interlocutores, ellos mismos molestos por el ruido exterior que, para un otosclerótico, tiene un efecto de máscara menos importante en los sonidos graves. Este fenómeno no es una prerrogativa de la afección, pero se encontraría con más frecuencia por breve que sea la orientación del interrogatorio. Éste dará a conocer también las circunstancias reveladoras de la concienciación de la sordera, su carácter progresivo, su evolución, su carácter uni o bilateral y, eventualmente en la mujer, la incidencia de los embarazos. El hallazgo de la sordera o de su agravamiento en el posparto es tan clásico como frecuente.

Acufenos

Los acufenos son frecuentes y pueden constituir el motivo de la consulta. Pueden ser de todo tipo y se inscribirán con su causa según el resultado audiométrico. Si se propone una intervención quirúrgica, es necesario advertir al paciente que ésta puede ocasionar la desaparición de los acufenos, pero sin que pueda ofrecerse alguna garantía al respecto. Se admite un resultado favorable en más de uno de dos casos, sin ningún elemento de pronóstico referente a éste. En algunos casos, pueden incluso agravarse. Pueden igualmente aparecer después de la operación. Por lo general son variables y podrían desaparecer espontáneamente.

A pesar de la falta de certeza sobre el resultado, constituye para muchos pacientes una fuerte motivación para elegir la cirugía, de ahí la importancia de una información muy precisa.

Vértigo

La aparición del vértigo es relativamente excepcional. Es habitualmente fugaz y posicional y puede, por tanto, estar relacionado con otras patologías. No obstante, algunos autores [29, 98] han subrayado la frecuencia de una alteración en el trazado nistagmográfico que, por supuesto, no se solicitaría por norma, fuera del ámbito de un programa de investigación. En cambio, conviene prevenir al paciente sobre la posibilidad de vértigos postoperatorios, sin exagerar la incidencia ni el alcance.

EXPLORACIÓN CLÍNICA

Otoscopia

Aparte de una asociación patológica, el tímpano es normal. Es tradicional mencionar la mancha rosada de Schwartz, rubor posterosuperior frente al promontorio. Ésta pondría de manifiesto una evolución particular.

Acumetría o examen con el diapasón

Se debe practicar con cuidado y permite, en la mayoría de los casos, sugerir firmemente el diagnóstico antes de cualquier examen complementario, dado que el tímpano es normal. Tres signos parecen esenciales.

— El Rinne es negativo; el diapasón se percibe mejor si se aplica a la apófisis mastoides que por delante del oído. Se trata de una sordera de transmisión.

— El Weber está lateralizado en el oído sordo o el más sordo.

— El Lewis Federici es negativo. La percepción del sonido por conducción ósea es mejor que la percepción del sonido por conducción cartilaginosa, con la base del diapasón aplicada firmemente sobre el trago.

Este síntoma, al demostrar una sordera de transmisión importante, constituye un elemento de peso para considerar, junto con el paciente, el interés de una intervención quirúrgica.

Las pruebas acumétricas clásicas (prueba de Bonnier, de Schwabach, de Bing, etc.) no tienen un interés real, dado que la sugerencia del diagnóstico impone un examen audiométrico.

El diagnóstico se puede sospechar firmemente tras esta exploración clínica. Convendría informar al paciente acerca de las posibilidades quirúrgicas y sus riesgos y enterarse de la profesión del paciente, lo cual puede constituir un elemento para optar por la operación o incluso para replanteársela. Sin embargo, el diagnóstico sólo se establecerá realmente cuando se conozca el resultado del examen audiométrico que se impone.

EXÁMENES COMPLEMENTARIOS

Abarcan la audiometría, el audiograma tonal y vocal y la impedanciometría. La exploración radiológica (escáner), no tiene interés en las formas habituales y, por lo general, no debe solicitarse.

Audiometría tonal

Afirma la sordera de transmisión o mixta y precisa la importancia y los componentes, al establecer el grado de lesión coclear y la amplitud del Rinne audiométrico, lo cual condiciona esencialmente la esperanza de una recuperación potencial por cirugía. El grado de la sordera también justifica un tratamiento protésico o quirúrgico y, en este último caso, permite explicar al paciente el interés de la operación, sus limitaciones y riesgos. La curva ósea puede ser normal *(fig. 4).* En muchos casos, se detecta una caída a 2 000 Hz, o a 1 000 Hz, que se conoce como «efecto Carhart» *(fig. 5).* Se trata de un verdadero escotoma que puede igualmente incidir en la frecuencia de 4 000 Hz y constituye un elemento complementario del diagnóstico. El efecto Carhart se ha definido como «una alteración del umbral de conducción ósea relacionada con la disminución en la participación del oído medio y del oído externo, en la transmisión ósea de las vibraciones sonoras» [10]. Por lo tanto, no demuestra una lesión sensorial propiamente dicha, lo que explica que se pueda corregir con una intervención quirúrgica.

Audiometría vocal

Generalmente, está correlacionada con la audiometría tonal. Detecta el trastorno social y constituye un argumento en favor del tratamiento.

Impedanciometría

El timpanograma suele ser normal, bien centrado, con una elasticidad acústica disminuida en algunos casos. El reflejo estapédico está ausente y ello constituye un elemento esencial del diagnóstico. En las formas iniciales, se puede destacar un efecto on-off caracterizado por una doble deflexión negativa que aparece al inicio y al término de estímulo sono-

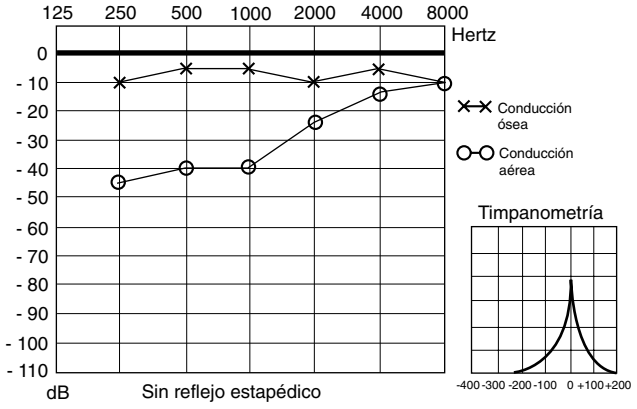

4 *Otosclerosis inicial. No hay alteración de la curva ósea. Rinne dominante en los graves.*

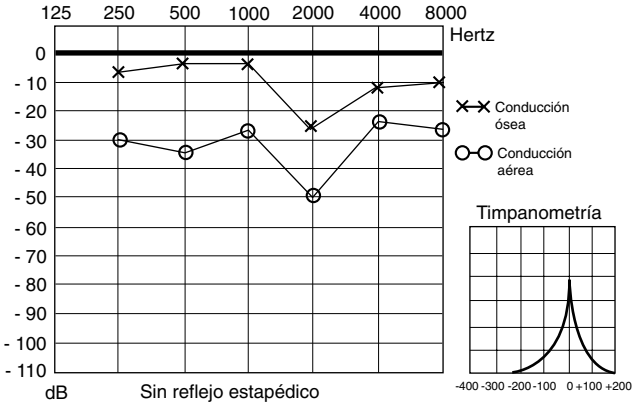

5 *Otosclerosis inicial, con efecto Carhart a los 2 000 Hz.*

ro, pudiendo enmarcar un reflejo de aspecto normal. Solamente la deflexión negativa final se considera patológica. Este efecto on-off se explica:

— por un movimiento de bisagra de la platina al inicio de la fijación;

— por un desbloqueo violento de la platina seguido por un efecto retardado [14];

— por un desplazamiento transitorio de la frecuencia de resonancia del oído medio.

Algunos autores insisten en el interés que revisten:

— la audiometría de alta frecuencia, en el plano pronóstico y sobre todo como elemento de observación postoperatoria;

— la audiometría vocal del ruido que permite emitir reservas sobre el resultado quirúrgico, excluyendo las personas con una discriminación defectuosa del ruido.

EXPLORACIÓN RADIOLÓGICA

La exploración radiológica se limita hoy en día al examen tomográfico. No hay lugar para ella en el diagnóstico habitual de una otosclerosis y solamente se justifica ante una sordera perceptiva pura, enmarcada por antecedentes familiares otoscleróticos y en el ámbito de la investigación de una otosclerosis coclear cuya realidad, por otro lado, es discutida. Está igualmente justificado cuando se sospecha de una sordera congénita, de una luxación osicular traumática o incluso de una secuela infecciosa de la infancia (pero en tal caso es muy raro que el tímpano sea normal).

■ *Técnica*

— El plano principal de estudio es horizontal, paralelo al plano nasión-trago.

— El grosor de las incisiones no debe exceder 1 mm, con utilización de filtros óseos.

— Las incisiones deben imbricarse a 0,5 mm para obtener tres o cuatro imágenes de la platina.

— El plano frontal no reviste ningún interés para evaluar la ventana vestibular. Las reconstrucciones en modo 2D permiten estudiar la posición de la segunda porción del VII, con respecto a la platina y prever las dificultades quirúrgicas.

■ *Semiología tomográfica*

Hipodensidad

La lesión otosclerótica presenta radiológicamente una baja densidad con los contornos borrosos [96]. Esta hipodensidad se forma esencialmente a nivel de la fissula ante fenestram. Puede afectar la región de la ventana coclear, el conducto auditivo interno por delante de su pared anterior. Veillon la encuentra en situación precoclear, alrededor de los conductos semicirculares, en contacto con el acueducto de la cóclea y por dentro de la pared medial del vestíbulo [96]. Partiendo de lo anterior, él propone una clasificación tomodensitométrica.

— Tipo O: ninguna anomalía.

— Tipo lA: lesión aislada de la platina (engrosamiento), sin hipodensidad preestapédica asociada.

— Tipo lB: hipodensidad preestapédica inferior o igual a l mm.

— Tipo 2: hipodensidad preestapédica superior a 1 mm, sin contacto con la periferia de la luz coclear.

— Tipo 3: hipodensidad estapédica superior a 1 mm, en contacto con la periferia de la luz coclear.

— Tipo 4A: hipodensidad situada por delante, por debajo o dentro de la luz coclear.

— Tipo 4B: hipodensidad laberíntica posterior, situada alrededor de los conductos semicirculares o en contacto con la parte medial del vestíbulo.

Engrosamiento de la platina

La platina normal tiene un grosor de 0,15 a 0,20 mm. Tomando en cuenta el agrandamiento tomodensitométrico, puede considerarse [96] como patológica una platina de 0,7 mm.

Imágenes de adición

Son raras y deben buscarse entre la pared medial de la cavidad timpánica y los huesecillos.

EVOLUCIÓN

Generalmente, la evolución de la otosclerosis es progresiva y está marcada por un agravamiento de la sordera, en la cual debe distinguirse (mediante un seguimiento audiométrico regular) el lugar relativo del factor de transmisión y de la lesión neurosensorial. Algunas formas evolucionan repentinamente, aparentemente determinadas en la mujer por los episodios de la vida genital y, principalmente, por los embarazos, incluso si este concepto ha sido discutido. Tradicionalmente, se comienza por constatar una abertura progresiva del Rinne con una conducción ósea conservada (aparte del ya mencionado efecto Carhart); luego, en la mayoría de los casos, las frecuencias agudas se alteran primero con caídas a 4 000 y a 8 000 Hz, de manera que la curva ósea, a menudo afectada a partir de

2 000 Hz, se establezca en inclinación regular *(fig. 6)*. Finalmente, decaen a su vez las unidades de frecuencia de 1 000, 500, incluso 250 Hz *(fig. 7)*, lo cual puede culminar en una sordera profunda, frecuentemente con desvanecimiento relativo del Rinne y alteración muy importante de la inteligibilidad *(fig. 8)*. No obstante, rara vez surge un impedimento para la colocación protésica, pero algunas formas muy laberintizadas plantean problemas muy serios, pudiendo a veces motivar una decisión quirúrgica «con el fin de permitir la colocación de una prótesis», aun cuando persista cierta abertura del Rinne.

Se ha propuesto una clasificación en cuatro estadios.

— Estadio I. Sordera de transmisión pura, eventualmente con efecto Carhart.

— Estadio II. A partir de los 2 000 Hz ya no hay manifestación de la conducción ósea (CO).

— Estadio III: La CO ocasiona un déficit de más de 30 dB a frecuencias de 1 000 y 2 000 Hz. Se observa una línea plana en modo vocal.

— Estadio IV. El déficit de CO es superior a 40 dB a 1 000 Hz, los agudos se truncan a partir de 4 000 Hz. La curva vocal alcanza el pico máximo al 60 %.

De todos modos, la evolución es muy variable de una persona a otra. La afección se puede reconocer en un estadio avanzado, muy laberintizado en algunos pacientes todavía jóvenes (formas juveniles). En cambio, se constata en otros una estabilización prolongada de la enfermedad, con una CO normal o casi normal durante mucho tiempo. El control audiométrico regular permite, en ausencia de una decisión quirúrgica inmediata, abordar el riesgo evolutivo lo mejor posible y aconsejar al paciente sobre los criterios objetivos de evolución. A menudo ello conducirá a la decisión quirúrgica en condiciones a priori satisfactorias, es decir, con un buen mantenimiento neurosensorial (lo que no quiere decir que las formas laberintizadas no puedan beneficiarse de la intervención en ciertas condiciones).

FORMAS CLÍNICAS

■ *Formas evolutivas*

Algunas otosclerosis evolucionan muy rápidamente hacia la laberintización. Habitualmente son las formas con inicio precoz las que se inscriben en el marco de las formas denominadas juveniles. Constituyen para algunos una contraindicación de la cirugía. Sin embargo, nada prueba que ésta acelere el proceso. Se trata, en realidad, de una reacción prudente, comprensible por parte del cirujano, sin que ésta pueda basarse totalmente en la observación. Por lo menos, es indispensable mencionar las reservas legítimas en una autorización escrita responsable.

■ *Formas según la edad*

Formas juveniles

Su frecuencia se aprecia diversamente, del 1 al 8,5 %. Esta diferencia se explica según la evaluación del término juvenil. Algunos sólo clasifican las formas prepúberes, otros hablan de formas juveniles por debajo de los 20 años. Se concuerda, por tanto, en reconocer su carácter evolutivo, el cual puede aconsejar la prudencia frente a la cirugía.

Formas tardías

Por norma, consideradas poco evolutivas, plantean también el asunto de la justificación quirúrgica.

■ *Formas unilaterales*

Son inicialmente frecuentes, pero a menudo sólo pronostican una bilateralización, debiéndose por ello informar al paciente. Sin embargo, en algunos casos se trata de auténticas formas unilaterales y Guild [40] estima en 30 % los casos de otosclerosis histológica unilateral. En la práctica, se puede estimar que la frecuencia clínica es mínima, aunque las cifras de 3,5 % anunciadas por Cawthorne [18] y Nager [65] sean sin duda demasiado reducidas.

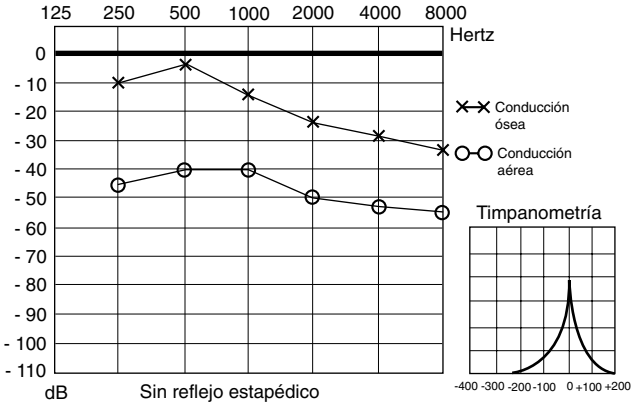

6 *Otosclerosis con un principio de laberintización comportando una alteración de la conducción ósea en los agudos.*

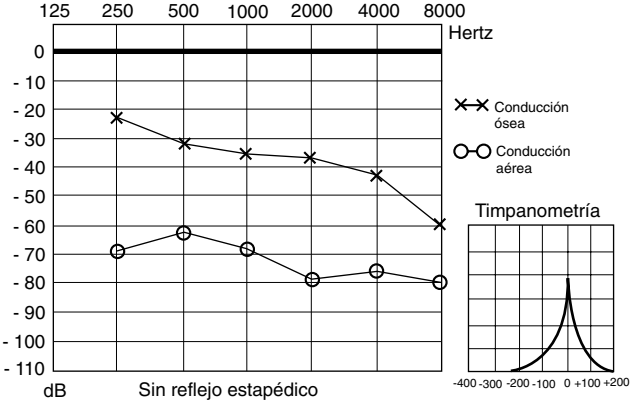

7 *Alteración de la curva ósea en todas las frecuencias. Esta alteración permanece relativamente moderada.*

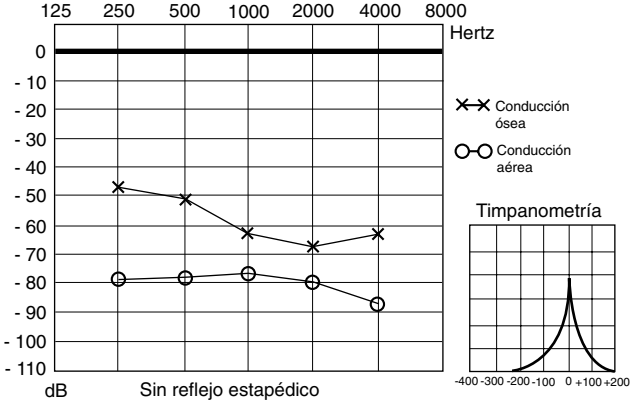

8 *Otosclerosis firmemente laberintizada.*

■ *Formas cocleares puras*

A pesar de conocerse desde hace mucho tiempo, algunos autores han negado estas formas y en todo caso su observa-

ción es muy infrecuente. Sin duda, se han considerado muy a menudo ante una sordera perceptiva, por más que se hayan detectado en mayor o menor grado los antecedentes familiares de otosclerosis. Inclusive es necesario que éstos se detecten con al menos algunos elementos de orientación, como la aparición precoz de esta sordera perceptiva e incluso la evolución en función de los acontecimientos endocrinos. Schuknecht [83] Cawthome [19] y más recientemente Fraysse y Fayad [32] confirmaron que en la práctica no había una forma coclear sin anquilosis estapediovestibular basándose en importantes estudios post mortem.

Por el contrario, Guild [40], tras la autopsia de 80 pacientes otoscleróticos, constató un foco coclear sin foco platinar en 15 casos. Himojosa y Marion [43] estudiaron 127 peñascos que presentaban lesiones de otosclerosis. En seis de estos casos se observó una sordera perceptiva pura sin fijación estapédica, con lesiones de degeneración sensorial y neural, semejantes a las de una presbiacusia.

También se debe reconocer que, en algunos casos, la prueba tardía del diagnóstico viene dada, en una sordera inicialmente perceptiva, por la aparición de un efecto on-off, la abertura del Rinne y luego la desaparición del reflejo estapédico. Asimismo, la cuestión merece por lo menos plantearse en este contexto, dado que existe una sordera perceptiva de un lado y una sordera de transmisión típica de otro. En realidad estos casos son rarísimos.

La exploración radiográfica, es decir en la práctica la tomodensitometría, permite en estos casos precisos una gran probabilidad de diagnóstico incluso una certeza, sin embargo, este examen tampoco se solicitaría a menudo ante una sordera perceptiva.

■ *Otosclerosis y embarazo*

Es unánime el reconocimiento de la influencia del embarazo en la evolución de la otosclerosis. Muchas otosclerosis se manifiestan o se descubren después del primer embarazo y en la práctica, es muy frecuente que una mujer que haya tenido varios hijos advierta espontáneamente el agravamiento sucesivo observado en esta ocasión. La hipervascularización que provoca la inflación por estrógenos causada por el embarazo, podría ocasionar, a nivel de los focos de otosclerosis, una liberación de substancias líticas, así como algunos desequilibrios enzimáticos que aceleren el proceso autoinmunitario [15]. Morrison [63] encontraba esta influencia entre el 40 y el 55 % de los casos. En un estudio llevado a cabo en 338 mujeres, Gapany [35] menciona:

— Una aparición con el embarazo en el 21,6 %.
— Un agravamiento en el primer embarazo en el 11,30 %.
— Un agravamiento en el segundo embarazo en el 4,7 %.
— Un agravamiento en cada embarazo en el 5,6 %.

Sin embargo, no parece existir una relación significativa entre la gravedad de la evolución y el número de embarazos [98]. Parece admitido que convendría intervenir antes del primer embarazo, con la condición de que la sordera justifique la intervención. En el caso contrario, un simple control audiométrico se realizará después del parto. Para algunos, la lactancia materna está contraindicada si el embarazo provocó un agravamiento de la sordera.

■ *Otosclerosis y tratamiento hormonal*

Contracepción

En una mujer aquejada de otosclerosis se plantea con frecuencia la cuestión de la legitimidad de una contracepción oral que incluya estrógenos. No existen estudios aleatorizados. Causse [12] constata en pacientes ya operadas y tratadas con dosis superiores a 30 µg/día de estrógenos, una mayor frecuencia de la disminución auditiva en las frecuencias moderadas (24 % versus 10 %). Así, se debe recomendar una menor dosificación, pero parece excesivo que se prohiba toda contracepción oral. En opinión de los autores, una actitud apropiada, a falta de un estudio más profundizado, es la de preferir, según las posibilidades, otro medio de contracepción. La contracepción oral no debe descartarse, pero parece preferible prescribir comprimidos minidosificados del orden de 20 µg y, sobre todo, exhortar a realizar controles audiométricos regulares [22]. Algunos proponen la administración, tres de cada cuatro semanas, de un progestacional puro, normodosificado, como la clormadinona, en dosis de 10 mg/día. Este tipo de tratamiento es bien tolerado y no produce efectos secundarios de orden metabólico. Los microprogestacionales administrados de forma continua están poco indicados, ya que pueden inducir una hiperestrogenia endógena.

Tratamiento de sustitución en la perimenopausia

El asunto es distinto, dado que se trata de una hormona natural, el estradiol 17-beta, administrado en comprimidos micronizados o en gel percutáneo, en dosis que corresponden a los valores fisiológicos de impregnación hormonal. No debería presentar problemas, pero ello no excluye la conveniencia de un control audiométrico regular.

DIAGNÓSTICO

■ *Diagnóstico positivo*

En las formas habituales más frecuentes, el diagnóstico de otosclerosis es prácticamente evidente en presencia de una sordera de transmisión evolutiva con tímpano y timpanograma normales, efecto Carhart y supresión del reflejo estapédico. El concepto hereditario no es un hallazgo forzoso y no es necesario para establecer el diagnóstico. Sucede todo lo contrario ante una forma coclear pura, ya mencionada, y ante una otosclerosis asociada con otra patología, como una otitis crónica, una otitis seromucosa, una otitis fibroadhesiva, incluso las secuelas de otitis infantil que pudieran ocasionar una ruptura de cadena y sobre todo una timpanosclerosis. Con mayor frecuencia, estas dos últimas afecciones constituyen un elemento de diagnóstico diferencial más que una asociación, aunque nada impide que se asocie a ello una otosclerosis auténtica. Al menos, es probable que el diagnóstico sea incierto, inclusive en la fase quirúrgica.

■ *Diagnóstico diferencial*

Está condicionado por la atención prestada a los antecedentes (infecciosos, traumáticos), al carácter evolutivo o no (aplasia menor), a los datos de la otoscopia (otitis fibroadhesiva, timpanosclerosis, colesteatoma de tímpano cerrado, incluso tumor del oído), así como a la consideración de la patología general, como la enfermedad de Paget o la enfermedad de Lobstein. Por último, en algunos casos, sólo la exploración de la caja permitirá distinguir una anquilosis osicular no platinar (síndrome de House, de Guilford, de Goodhill).

Ruptura de cadena

Puede ser de origen infeccioso con lisis de la articulación descendente del yunque o simplemente de la apófisis lenticular con desaparición eventual de las inserciones del estribo. Podrá comparársele el hallazgo de una colesteatoma de tímpano cerrado que se puede sospechar en la otoscopia. Ésta puede ser de origen traumático, secundaria a un traumatismo externo con o sin fractura del peñasco o, por ejemplo, una luxación del yunque en el momento de una mastoidectomía. En ambos casos, el diagnóstico se sugerirá según los antecedentes y los datos del timpanograma que muestra un aumento de la elasticidad acústica. En principio, se confirmará con la tomografía y se reconocerá, de todas maneras, durante la intervención quirúrgica si se ha decidido realizarla.

Malformación congénita menor

El diagnóstico se sugerirá según la noción de una sordera antigua y no evolutiva. Sin embargo, este concepto en teoría simple no suele ser de fácil determinación, cuando se trata de pacientes que a veces sólo se dan cuenta tardíamente de su discapacidad. En caso de duda, conviene realizar de forma categórica un estudio tomográfico con investigación de una malformación asociada del oído interno [32].

Otitis fibroadhesiva

Aparte de la asociación, el diagnóstico se plantea solamente en presencia de un tímpano normal o subnormal, lo que es excepcional en este contexto. La timpanometría permite inicialmente el diagnóstico. Podrá comparársele la anquilosis fibrosa limitada a la platina, secuela de otitis, incluso de traumatismo, y lo que Goodhill [36] describió con el término de artritis degenerativa del ligamento osicular. Se trata de casos excepcionales que, en la práctica, no influyen para nada en la decisión quirúrgica, y cuya incidencia es mínima.

Timpanosclerosis

La timpanosclerosis, secuela de otitis infantil reincidente, puede acabar en lo que los autores han denominado la «petrificación» de los huesecillos. El aspecto inicial se caracteriza por su naturaleza hialina, seudocartilaginosa, hecha de láminas en «capas de cebolla». Más tarde, este tejido se calcifica hasta culminar en la forma pseudósea, pudiendo invadir la totalidad del ático. En otros casos, el proceso se limita al bloqueo del martillo o del yunque, pero puede también situarse exclusiva o preferentemente en la región de las ventanas. Es excepcional que la otoscopia no permita el diagnóstico con presencia de una miringosclerosis mayor, a menudo circular, anular. En opinión de los autores, ésta es bien diferente de las placas calcáreas triviales que se encuentran con mucha frecuencia en las personas que hayan padecido alguna otitis en la infancia y sufrido alguna paracentesis. Se podrá relacionar la calcificación timpánica, a veces visible tras la colocación de un drenaje de aireación transtimpánica que bien pudo dar lugar a que se inculpe al drenaje de favorecer la timpanosclerosis, en una confusión lamentable de términos.

Enfermedad de Paget

Puede acompañarse de anquilosis estapediovestibular por modificaciones fibrosas y óseas del ligamento osicular. Puede provocar igualmente una fijación del martillo y del yunque en el ático por medio de espículas óseas. Por norma general, la lesión temporal no está aislada y el diagnóstico se determina rápidamente en un contexto radiológico, a menudo evidente. No obstante, la anquilosis puede aparecer aislada, lo cual plantea problemas de reconocimiento de la enfermedad. Se insistirá sobre todo, en este contexto, en la posibilidad de sordera mixta con lesión laberíntica, estrechamiento y estiramiento del conducto auditivo interno.

Enfermedad de Lobstein u osteogenia imperfecta

Esta enfermedad, hereditaria autosómica dominante, se caracteriza por una fragilidad ósea («enfermedad de los huesos de vidrio»), escleróticas azules y una hiperlaxitud ligamentaria. La asociación con una anquilosis estapediovestibular caracteriza el síndrome de Van der Hoeve. Clerc y Chevance han insistido sobre las diferencias histológicas entre la otosclerosis propiamente dicha y esta enfermedad. En algunos casos, se observa una fuerte participación laberíntica y un engrosamiento platinar importante, incluso un cubrimiento óseo de la fosa oval. En principio, la operación ofrece resultados equivalentes a los de la otosclerosis (salvo si la fosa oval está cubierta). La platina aparece fina y a veces fijada en periferia con un estribo delgado y atrofiado. El riesgo de platina flotante parece mayor.

Anquilosis osicular no platinar

Se trata de un hallazgo quirúrgico separado de un estudio tomodensitométrico, habiéndose ya indicado que no podía ser sistemático. Guilford [41] describió la fijación aislada de la cabeza del martillo o asociada con una otosclerosis. Goodhill [136] describió igualmente la fijación de la cabeza del martillo asociada a veces con una fijación del cuerpo del yunque. La existencia de estas afecciones debe sobre todo hacer resaltar la necesidad de un examen cuidadoso de los movimientos del conjunto de la cadena durante las intervenciones quirúrgicas, insistiendo en la necesidad de controlar primero la fijación platinar, pero también la movilidad incudomalear. El desbloqueo quirúrgico de la cabeza del martillo puede seguirse de una nueva anquilosis que anule un resultado auditivo satisfactorio, demostrando cierto grado de evolutividad del fenómeno.

Tratamiento

Los métodos terapéuticos son de tres tipos: tratamiento médico, tratamiento quirúrgico y colocación de prótesis.

TRATAMIENTO MÉDICO

■ *Fluoruro de sodio*

Hace más de 30 años que el NaF (fluoruro de sodio) se utiliza en el tratamiento de la otosclerosis. Son muchos los estudios que investigan sus efectos en el metabolismo óseo. Por una parte, el NaF permitiría una recalcificación del hueso, dado el aumento de la absorción intestinal de calcio y la disminución de la resorción ósea por los osteoclastos en el caso de la rata [69]. El cristal de fluoroapatita formado sería igualmente más resistente a la resorción osteoclástica que el cristal de hidroxiapatita. Por otra parte, el NaF tendría una acción antienzimática [16], cuyo papel en la patogenia de esta enfermedad ya se ha mencionado anteriormente. Sin embargo, actualmente es difícil pronunciarse de manera formal sobre la eficacia de tal tratamiento. La propia patogenia de esta enfermedad no se conoce con demasiada exactitud y todavía es difícil evaluar las consecuencias del efecto del NaF en ciertos mecanismos enzimáticos. Los estudios clínicos son escasos y el seguimiento breve. La dosis que actualmente se prescribe es muy variable y va de 2 a 40 mg/día. Algunos utilizan este tipo de tratamiento con frecuencia, otros nunca y otros de forma precisa. Así, Wavoff [98] reconoce un posible lugar para este tratamiento cuando el quirúrgico no se practica o en caso de otosclerosis muy activa antes o después del tratamiento quirúrgico. Forquer [30] piensa que la respuesta a este tratamiento es mejor si se trata de otosclerosis activa, con lesión coclear, acufenos y mancha de Schwartze.

■ *Difosfonatos*

Se utilizan desde hace tiempo en el tratamiento de la enfermedad de Paget. La analogía fisiopatológica entre estas dos enfermedades ha motivado la administración de este tratamiento en la otosclerosis. Los difosfonatos bloquean la transformación de los precursores de los osteoclastos y tienen también un efecto antiinflamatorio [34]. Dicho tratamiento es muy controvertido. Se han descrito casos de sordera brusca profunda (es decir, cofosis) e irreversible, ocasionada por los difosfonatos [8].

■ *Otros tratamientos*

Se han descrito otros tratamientos: calcitonina, vasodilatadores. Su eficacia es muy discutida. Es de esperar que una

mejor comprensión del mecanismo fisiopatológico implicado en la otosclerosis ofrezca algún día un tratamiento médico eficaz y universalmente reconocido.

TRATAMIENTO QUIRÚRGICO

Tratamiento quirúrgico de la otosclerosis

El tratamiento quirúrgico constituye indudablemente la opción de preferencia en la estimación terapéutica de la otosclerosis, pero su utilización impone el respeto de principios esenciales.

Justificación quirúrgica

Se basa en la molestia social que inquieta al paciente y en la esperanza de obtener una ventaja sustancial con la operación.

En la práctica, sólo debe considerarse una intervención en sorderas agudas o superiores a 30 dB y un Rinne de este orden, aunque la posibilidad de recuperación por conducción ósea (efecto Carhart) puede y debe tenerse en cuenta. La existencia de un Lewis negativo es un buen elemento en favor de la operación.

Una fuerte laberintización no constituye una contraindicación formal. Muchos autores han insistido en la posibilidad de recuperaciones espectaculares de la audición en este caso [32] y sobre todo en el interés del beneficio obtenido en comparación con una aplicación protésica complementaria.

Posibilidad quirúrgica

— Excluye absolutamente toda propuesta de intervención en oído único. El riesgo de cofosis, por mínimo que sea, es inaceptable en este caso y la decisión no podría justificarse en caso de un problema medicolegal. Ello implica un gran rigor en la realización de los audiogramas, eliminando todo riesgo de curva fantasma.

— Si fracasa una primera operación relacionada con la transmisión, parece lógico (cuando sea necesario o posible) intervenir primero el oído no operado, y sólo tras asegurarse del éxito duradero obtenido intentar una operación en el oído contralateral. La reintervención quirúrgica comporta más riesgo y un fracaso absoluto (cofosis o fuerte caída de la conducción ósea, no apta para la aplicación protésica) ya no permitiría una intervención del otro oído.

Aparte de la las condiciones audiométricas, conviene considerar las contraindicaciones generales (edad avanzada del paciente, trastornos de la coagulación, dolencias varias). Debe tenerse en cuenta la imposibilidad de llevar a cabo una hipotensión controlada, tanto en lo que se refiere a la indicación como a la opción anestésica. En este caso debe preferirse una anestesia local, si por lo demás es posible (condiciones psicológicas).

Autorización quirúrgica

Se basa en un consentimiento claro, cuestión que los autores volverán a tratar. El paciente debe recibir una completa información de los riesgos y consecuencias de la operación. También se le debe ofrecer una orientación sobre las ventajas de la intervención e informarle de los buenos resultados que se obtienen habitualmente. Es improcedente que se inquiete en vano al paciente, máxime si se dispone de suficiente experiencia personal que no lo justifique. Enunciar riesgos, subrayando la gravedad (cofosis) pero relativizando la frecuencia, tales deben ser las normas de prudencia a respetar. El paciente debe decidirse y elegir con conocimiento de causa entre una intervención quirúrgica y una aplicación protésica.

Comprobación prequirúrgica y anestesia

Algunos autores preconizan la anestesia local aislada o potenciada y subrayan las ventajas de una operación poco traumática y el excelente control de la hemostasia. No obstante, las condiciones indispensables para el éxito radican en la cooperación del paciente y en una excelente experiencia del instrumentista.

Sin embargo, muchos prefieren la anestesia general y recurren de buen grado a las técnicas de hipotensión controlada.

En todos los casos, se requiere una comprobación prequirúrgica con estudio de las funciones cardíaca y renal (especialmente si se considera una hipotensión controlada) y un estudio de la hemostasia (tiempo de cefalina-caolina, valor de protrombina, tiempo de sangrado).

Elección de la técnica quirúrgica

Depende esencialmente de los hábitos y de la experiencia del instrumentista, pero cierto número de puntos están universalmente admitidos. Ya no es cabal citar la fenestración con sus resultados incompletos, sus inconvenientes (cavidad de vaciado, vértigo, etc.). La movilización simple del estribo puede tan sólo aplicarse en algunos casos excepcionales, cuando la platina se moviliza espontáneamente antes de cualquier acción en las inserciones del estribo, durante la verificación inicial indispensable del bloqueo estapédico. Sin embargo, ello no debe pasarse por alto, incluso si se sabe que el estribo volverá a fijarse posteriormente. Esta técnica tiene el mérito de estar exenta de riesgo.

La discusión se establece en tres puntos.

— La elección de la vía de acceso.

— La acción sobre la platina: platinectomía o platinotomía.

— La elección del sistema transmisor.

Elección de la vía de acceso

Se puede escoger entre el acceso quirúrgico del conducto o la vía transmeatal y la vía endoaural a minima (vía de Shambaugh).

La ventaja de la primera es su buena adaptación a las técnicas de anestesia local, el hecho de ser poco hemorrágica y no dejar ninguna cicatriz visible. Los inconvenientes son: el hecho de que se trata de una vía estrecha a través de un espéculo, limitando el empleo conjunto de aspiración e instrumentos, y la aparición de dificultades en caso de conducto estrecho, de complicaciones mayores o de anomalías anatómicas.

La segunda ofrece una exposición más amplia del campo operatorio y permite posibilidades de extensión (en particular hacia adelante, en caso de espina timpánica prominente). Brinda al cirujano la libertad de usar ambas manos en las mejores condiciones. En cambio, algunos le reprochan una prolongación del tiempo quirúrgico (compensado cuando se utiliza una interposición aponeurótica: la aponeurosis se extrae en la parte alta de la incisión), una mayor dificultad de hemostasia y especialmente una peor adaptación a la anestesia local.

Elección de la intervención platinar

Representa el elemento más discutido de la operación entre los partidarios de la platinectomía total o parcial o de la platinotomía, es decir, la creación de una abertura platinar cuya importancia en sí es discutible, al igual que su realización. Este asunto es difícil de puntualizar. Efectivamente, y ello subraya una vez más el papel de la experiencia y de las costumbres, no existe ningún estudio comparativo, aleatorizado, que compare los resultados de las dos técnicas efectuadas por un mismo cirujano, en el mismo nivel de su propia experiencia, inclusive si algunos pueden experimentar en la práctica de su ejercicio actitudes diversas en el tiempo. Asimismo, no se sabría comparar los resultados de una u otra técnica cuando por ejemplo, un cirujano reserva la platinotomía a las platinas particularmente gruesas o a la inversa, solamente realiza una platinectomía cuando la platina «se rompe» y se fragmenta. En conse-

cuencia, los autores no consideran que en este caso se justifique ampliar los argumentos presentados en los diferentes artículos y se limitan a algunas observaciones.

— Es indispensable comprobar, en primer lugar, el bloqueo del estribo, y también la movilidad del yunque y del martillo.

— Es prudente, acaso indispensable, crear una abertura de seguridad en el centro de la platina antes de retirar las inserciones, de manera que sea posible «recobrar» la platina si ésta se moviliza durante la fractura de las inserciones del estribo.

— En caso de platinectomía con interposición, el «injerto» debe estar disponible y «preparado» antes de seccionar las inserciones del estribo, teniéndose en cuenta un riesgo de estapedectomía total involuntaria. La utilización del láser KTP, propuesto para seccionar las inserciones, suprime sin duda este riesgo, cuya importancia debe enfatizarse reiteradamente una vez que se hayan tomado todas las precauciones.

— Aparte de la abertura de seguridad, toda acción sobre la platina debe estar precedida por la estapediotenotomía y la desarticulación incudostapédica. Asimismo, debe realizarse una hemostasia muy cuidadosa.

— La platinectomía debe ser total o parcial. En el primer caso, se requiere siempre una interposición venosa, aponeurótica o pericondral. La rigidez de una aponeurosis previamente seca o del pericondrio facilita mucho la colocación. No obstante, muchos permanecen fieles a la interposición venosa. En todos los casos, el injerto debe corresponder a una cobertura perfecta de la fosa oval y en consecuencia, se debe tallar y aplicar cuidadosamente. Una platinectomía muy parcial puede dispensar coágulos o grasa, habiéndose efectuado el relleno con gel-espuma. En realidad se afronta la situación de platinotomía no-calibrada. En la mayoría de los casos conviene realizar una interposición.

— La platinotomía debe interpretarse en el contexto de la realización de un orificio calibrado a nivel de la platina y perfectamente adaptada al diámetro del pistón. El orificio puede realizarse por trefinación manual o con microfresa o por medio del láser KTP 532. Causse preconiza una platinotomía de 0,8 mm, con interposición venosa y pistón de 0,4 mm.

Elección del sistema transmisor

El efecto columelar puede lograrse conservando la rama posterior del estribo. Esta difícil técnica está prácticamente abandonada.

Lo mismo sucede con el tubo de Shea, tubo de polietileno tallado en bisel en su extremo distal, y rasgado en su extremo proximal para adaptarse a la apófisis lenticular. Se le reprocha su falta de estabilidad.

El hilo de acero propuesto inicialmente por Schuknecht, que puede fabricarse extemporáneamente, permite una fijación sólida a nivel de la rama descendente del yunque, pero por esta razón algunos lo consideran como un factor de isquemia. Un fragmento de grasa se sitúa en el bucle inferior y sirve para tapar la ventana vestibular. Esta técnica conserva cierto número de adeptos y su reducido coste, a partir de una fabricación artesanal, seduce visiblemente a los países en vía de desarrollo.

No obstante, los pistones constituyen el modo de transmisión que habitualmente suele conversarse. Estos varían en su forma, su diámetro y su material. Los pistones de teflón parecen de lejos los más utilizados. Debe tenerse en cuenta que un pistón demasiado fino (0,3 mm) parecer dar un mal resultado en la transmisión de bajas frecuencias.

Aunque se hayan descrito muchos pistones, es posible limitar la elección a dos principios.

— El más tradicional es el pistón habitual de teflón, a menudo denominado pistón simple, disponible entre 0,4 y 0,3 mm de diámetro y 3,5 a 6 mm de longitud.

— El *piston-cup* de teflón que reúne para los autores las ventajas del pistón (por su arco de suspensión) y el tubo por la cúpula adaptada a la apófisis lenticular.

La colocación es muy fácil. Mide 4,5 mm de longitud y 0,8 de diámetro.

■ *Incidentes y accidentes*

Desarrollo de la operación

Pueden producirse algunos incidentes.

— Desgarro del colgajo timpanomeatal (sin gravedad), desgarro timpánico (un injerto debe colocarse al término de la operación en la cara interna del tímpano).

— El estiramiento o la sección de la cuerda del tímpano pueden ocasionar una disgeusia, relativamente frecuente si se la investiga sistemáticamente (20 %) pero, por norma, transitoria. Una sección bilateral plantea más problemas, de ahí que sea indispensable señalar el hecho en el informe quirúrgico con el objeto de prestar mucha atención ante una segunda intervención.

— Una luxación, incluso una fractura de la rama descendente del yunque, es un accidente grave que puede sobrevenir al practicar la sección ósea de abordaje (sección de Rosen).

— Los accidentes platinares revisten aún más gravedad: platina flotante no recuperable o caída de fragmentos platinares.

En todos los casos se evitará traumatizar el laberinto, inclusive si para ello es necesario abandonar la idea de recuperar la platina o los fragmentos.

La salida de líquido laberíntico bajo presión es poco previsible. Se debe «cegar» la abertura por interposición y bloqueo con el pistón.

Se debe prevenir la hemorragia muy profusa con una hemostasia cuidadosa. Si se produce a pesar de todo, se evitará toda aspiración intempestiva en el laberinto.

La herida del facial es excepcional, consecuencia de una denudación de la segunda porción del nervio, que puede ocasionar una hernia en la fosa oval.

Tiempo final de la operación

— Los vértigos importantes y sobre todo duraderos se deben considerar como complicaciones que pueden hacer que se plantee una reintervención en búsqueda de una fístula laberíntica o de una excesiva longitud del pistón.

— La infección es infrecuente pero puede ser causa de meningitis otógena, a partir de una laberintitis que por norma acaba en cofosis. Su riesgo justifica medidas de asepsia extrema. La prescripción sistemática de antibióticos no ofrece protección y es controvertida.

— Los acufenos postoperatorios (a distinguir de la persistencia de acufenos preoperatorios) no ofrecen una solución terapéutica evidente, pero deben hacer que se tema una evolución desfavorable de la audición.

— La sordera postoperatoria constituye en realidad el riesgo más temible, por lo menos en las formas principales de sordera perceptiva. Por lo general, se tratará según los protocolos habituales de terapia que se aplican a la sordera repentina con resultados variables. No se debe descartar la posibilidad de una fístula laberíntica que puede justificar una exploración secundaria.

COLOCACIÓN DE LA PRÓTESIS

La aplicación de prótesis es posible en varias situaciones.

Cuando la cirugía está contraindicada: oído único, afecciones otológicas infecciosas reincidentes, antecedente de complicación postoperatoria grave del oído contralateral, antece-

dentes de sordera repentina, patología médica o psiquiátrica que contraindiquen una operación.

— Cuando la cirugía no está indicada: hipoacusia muy poco relevante para justificar una intervención quirúrgica (pero en este caso el paciente no suele ser el solicitante de una corrección).

— Cuando el paciente rechaza la cirugía: el médico debe mencionar la aplicación protésica como alternativa a la cirugía, cuyos riesgos serán claramente expuestos.

— Como apoyo de la cirugía, cuando ésta ha fracasado (colocación de prótesis en el oído operado o en el oído contralateral), en el momento de una laberintización secundaria o como complemento de una recuperación insuficiente.

Los mejores resultados protésicos se obtienen de los pacientes con una sordera de transmisión pura. En efecto, no existe fenómeno de recrudescencia ni de distorsión. El beneficio aportado por el aparato corresponde al promedio del Rinne medido. Este tipo de sordera no supera generalmente los 60 dB. El tipo de audífono elegido puede ser el contorno extraauricular, intraconcha o uno intraauricular. Actualmente muy de moda, las prótesis intraauriculares han logrado grandes avances y pueden equiparse con control remoto.

La colocación de prótesis en pacientes afectos de sordera mixta es mucho más problemática. En algunos casos, y pese a una amplificación máxima, el umbral de inteligibilidad permanece mediocre en razón de las distorsiones que alteran la comprensión y de una recrudescencia que degrada el umbral del dolor. En este caso resulta fundamental la cooperación con el audioprotesista. El paciente debe recibir una información suficiente acerca de lo delicado que resulta el ajuste, con el objeto de que no se desanime rápidamente ante un resultado que tarda demasiado. La complejidad de los ajustes necesarios (prótesis por compresión) hace que la prótesis adecuada sea muy frecuentemente el contorno extraauricular y no los aparatos intraauriculares. La eficacia de una prótesis se debe evaluar con regularidad, de acuerdo con un interrogatorio preciso y una audiometría tonal y vocal.

OTOSCLEROSIS Y LEGISLACIÓN

Otosclerosis y profesión

A veces resultan contradictorios los debates acerca de la exposición del paciente otosclerótico al ruido. No es evidente que esta enfermedad proteja el oído interno de agresiones sonoras exteriores. En cambio, es indudable que un paciente operado deberá evitar los traumatismos sonoros y barométricos. Tras la cirugía están contraindicadas todas las actividades aéreas (vuelos no presurizados, paracaidismo, deltaplano, etc.) al igual que las submarinas. La máxima prudencia es de rigor para los deportes violentos (artes marciales, boxeo, rugby, etc.). Una compañía aérea no debe contratar a alguien aquejado de otosclerosis como personal de vuelo. Si la otosclerosis se diagnostica después del contrato, la persona estará autorizada a volar (piloto, aeromozo o azafata) en tanto que su hipoacusia no entorpezca la realización de sus funciones. Una operación quirúrgica con colocación de un pistón implica la incapacidad de vuelo. La reglamentación suele ser estricta en los organismos militares. Un síndrome de anquilosis de cadena, detectado en el momento de una entrevista de selección, puede determinar el no enlistamiento. Si esta patología se detecta en un militar de carrera, un dictamen pericial determinará si la minusvalía es compatible con el ejercicio de la función. En la práctica, los pacientes son operados lo más tarde posible puesto que una operación conlleva una inaptitud para la inmersión, el vuelo aéreo, el paracaidismo, la exposición a ruidos intensos e impulsivos y las estancias transoceánicas. En algunos casos, es posible una derogación sometida a la apreciación de un experto.

Obligaciones médicas

El médico tiene dos compromisos con respecto a su paciente. Obligación de medios y obligación de obtener un consentimiento libre e informado. Estas competencias son especialmente importantes en el tratamiento de la otosclerosis, enfermedad benigna que tan sólo produce una molestia funcional sin riesgo vital. La responsabilidad del médico en caso de perjuicio, no puede comprometerse salvo que haya habido un fallo y únicamente si existe una relación de causa efecto entre el error y el perjuicio. Corresponde al paciente establecer y aportar la prueba de que se ha cometido un error.

Actualmente, se puede considerar que las obligaciones por parte del cirujano implican:

— un análisis completo de la otosclerosis, con exploración clínica completa y análisis audiométrico (audiometría tonal y vocal, impedanciometría). El análisis tomodensitométrico no se debe solicitar de forma sistemática sino reservarse para los casos especiales (tratados en el capítulo sobre el diagnóstico por imágenes). La responsabilidad del análisis preoperatorio incumbe al anestesista.

— Una atención constante durante la intervención quirúrgica. En efecto, se considera al cirujano responsable del desarrollo global de la operación y principalmente de sus subordinados (enfermeros y asistentes cirujanos).

— Un seguimiento postoperatorio permanente que permita detectar una complicación con la mayor rapidez.

Se insistirá particularmente sobre la obligación de consentimiento declarado. En efecto, el estudio de las apelaciones en litigios muestra que su importancia es cada vez más fundamental y a menudo descuidada por los facultativos. Un cirujano no puede practicar una operación hasta que haya obtenido de su paciente un consentimiento libre e informado. Es necesario que el paciente haya recibido informaciones sobre su patología, riesgos evolutivos espontáneos y diferentes métodos de tratamiento, con sus riesgos y sus propios resultados. Todos los riesgos «normales» se deben mencionar. Los riesgos «excepcionales» no tienen por qué mencionarse. Toda la dificultad de la información al paciente se basa en este concepto del riesgo «normal» o «excepcional» de un acto quirúrgico. El riesgo de cofosis postoperatoria varía según los estudios entre el 0 y el 5 %. Por supuesto que se debe informar al paciente de este riesgo, pero su contingencia será considerada por los tribunales como una consecuencia imprevisible de esta cirugía. El estudio de los siniestros de tres grandes compañías de seguro profesional desde 1976 a 1986 [85] ha permitido encontrar seis casos declarados de cofosis postoperatoria que hayan dado lugar a un proceso judicial. En cinco de estos casos, el informe pericial fue favorable, haciendo énfasis en el carácter imprevisible de esta complicación. La posibilidad de fracaso (completo o parcial) del tratamiento quirúrgico no es una contingencia rara, de lo cual se debe informar al paciente. También se debe mencionar la posibilidad de que se requiera una reintervención. El riesgo de parálisis facial es un riesgo considerado como excepcional. Actualmente, no es necesario mencionar este apartado.

Cuando tiene lugar una impugnación referida a una insuficiencia de información, el beneficio de la duda recae en el médico. Corresponde al paciente probar que él no ha recibido suficiente información. ¿Debe dejarse una prueba escrita de esta información, en forma de «contrato» firmado por el paciente? Los pacientes del *Massachusetts Eye and Ear Infirmary* de Boston (Estados Unidos) deben firmar un formulario estipulando que después de una cirugía estapédica, podían sobrevenir «inmediatamente, al cabo de semanas, meses o años después de la operación:

— un fracaso funcional del tratamiento;

— una sordera, incluso una cofosis del oído operado;

— vértigo;

— una parálisis facial;

— una perforación timpánica;
— acufenos;
— alteraciones del gusto;
— una infección postoperatoria del oído medio;
— una recidiva de la sordera por mal funcionamiento de la prótesis o por evolución de la enfermedad;
— una fístula perilinfática retardada comportando vértigos y una sordera».

Todavía no se utiliza esta práctica en todos los países. Savatier [80] escribió a este propósito: «la reglamentación jurídica de la prueba por escrito aparece como una declaración de desconfianza hacia el autor de compromisos simplemente orales o tácitos. Desconfianza autorizada por la experiencia dilatada y pesimista del jurista en el terreno del dinero y de los negocios... Si bien una cierta desconfianza es inherente al régimen de los asuntos de dinero, donde cada parte tiende naturalmente a incrementar sus beneficios a expensas de su socio, es, todo lo contrario, un clima de confianza lo que supone el contrato médico entre el enfermo y el médico».

Interesa al médico permanecer sumamente atento a la información de sus pacientes. Una actitud prudente consiste en anotar en el expediente la mención «paciente advertido de los riesgos quirúrgicos». Parece igualmente prudente mencionar en la carta que se dirigirá al corresponsal que «el paciente ha sido informado de los riesgos potenciales y en particular del riesgo infrecuente pero grave de cofosis o de sordera severa». Esta precaución no tiene un valor legal stricto sensu, bien que puede empero actuar en favor del médico en caso de conflicto.

Cualquier referencia a este artículo debe incluir la mención del artículo original: Erminy M, Bonfils P et Trotoux J. Otospongiose. Encycl Méd Chir (Editions Scientifiques et Médicales Elsevier SAS, Paris, tous droits réservés), Oto-rhino-laryngologie, 20-195-A-10, 1996, 12 p.

[1] Albrecht W. Uber konstitutionsprobleme in der Pathogenese de Hals- Nasen- und Ohrenkrankheiten. 2. Die Otosklerose. *Ztschr Hals Nasen U Ohrenh* 1932 ; 29 : 55
[2] Alderton HA. Trephining of the stapedial footplate for toitis media sclerosa. *Trans Am Otol Soc* 1898 ; 7 : 60
[3] Arnold W, Friedmann I. Otosclerosis : an inflammatory disease of the otic capsule of viral etiology ? *J Laryngol Otol* 1988 ; 102 : 865-871
[4] Bast TH, Anson BJ. The temporal Bone and the Ear, Springfield : Charles C Thomas. 1949
[5] Béal C, Poncet-Wallet CH, Frachet B, Ouayoun M. A propos de l'effet carhart, étude de l'évolution post-opératoire de 47 otospongioses opérées. *Ann OtoLaryngol* 1992 ; 109 : 76-79
[6] Ben Arab S, Bonaïti Pellié C, Bel Kahia A. A genetic study of otosclerosis in a population living in the North of Tunisia. *Ann Genet* 1993 ; 36 : 111-116
[7] Blake CJ. Operation for removal of the stapes. *Box M & S J* 1892 ; 127 : 496
[8] Boumans LJ, Poublon RM. The detrimental effect of aminohydroxypropylidene bisphosphonate (APD) in otospongiosis. *Eur Arch Otorhinolaryngol* 1991 ; 248 : 218-221
[9] Brobby G, W. Two cases of otosclerosis in Kumasi, *Ghana Trop George Med* 1986 ; 38 : 292-295
[10] Browing GG, Gatehouse S. Sensory neural hearing loss in stapedial otosclerosis. *Ann OtoLaryngol* 1984 ; 93 : 13-16
[11] Burnett CH. Partial myringectomy and removal of the incus and stapes for the relief of the lesions of chronic catarrhal otitis media. *M News* 1893 ; 62 : 509
[12] Causse JB. L'otospongiose est-elle une contre-indication aux œstrogènes? *Reprod Hum Horm* 1995 ; 3 : 223-228
[13] Causse JR, Causse JB. Otospongiosis as a genetic disease. Early detection management and prevention. *Am J Otol* 1984 ; 5 : 211-223
[14] Causse JR, Causse JB. On off effect and otosclerosis. Critical examination. International Symposium on acoustic impedance measurements. Lisboa : 25-28 septembre 1979
[15] Causse JR, Chevance LG, Bel J, Michaux P, Tapon J. L'otospongiose maladie enzymatique, cellulaire et lysosomale. Confrontation cyto-clinique. *Ann Otolaryngol* 1972 ; 89 : 563-595
[16] Causse JR, Shambaugh GE, Causse JB, Bretlau P. Enzymology of otospongiosis and NaF therapy. *Am J Otol* 1980 ; 1 : 206-214
[17] Causse JR, Uriel J, Berges J, Bretlau P, Causse JB. Mecanismes enzymatiques de l'otospongiose. Action du NaF. *Ann Otolaryngol* 1981 ; 98 : 269-297
[18] Cawthorne T. Otosclerosis. *J Laryngol Otol* 1955 ; 69 : 437
[19] Cawthorne T. Diseases of the Ear, Nose and Throat. WG Scott-Bronwn eds, London : Butterworth's, 1952
[20] Chevance LG, Bretlau P, Jorgensen MB, Causse J. Otosclerosis : An electron microscopic and cytochemical study. *Acta Otolaryngol* 1970 ; (suppl 272)
[21] Chevance LG, Jorgensen MB, Bretlau P, Causse J. Electron microscopic studies of the otosclerotic focus. *Acta Otolaryngol* 1969 ; 67 : 563
[22] Courtoy M, Portmann M, Verhulst Y. Grossesse et otorhinolaryngologie. In : Vokaer R ed. Traité d'obstétrique. Paris : Masson, 1988
[23] Dahlqvist A, Beckman G, Beckman L. GC serum groups and otosclerosis. *Acta Otolaryngol* 1991 ; 111 : 1105-1108
[24] Dahlqvist A, Diamant H, Rantapää Dahlqvist S. HLA antigens in patients with otosclerosis. *Acta Otolaryngol* 1985 ; 100 : 33-35
[25] Daiger SP, Sch AN, Field MS, Cavalli , Sforza LL. Group specific component (GC) protein binds vitamin D and 25 -hydroxy-vitamin D. *Proc Natl Sci USA* 1975 ; 73 : 2076-2080
[26] Dejuan, P. Consideraciones sobre la otosclerosis. *Acta Otolaryngol Iber Am* 1960 ; 11 : 389-416
[27] Denker. Das wichltgste Ergebnis der Konferenz, welche am 28 und 29 März 1904 in bayerischen Kultusmimoterium zar Beratung der weitern Ausbildung des Taubstummenum terrichts stattfand Verhaundl d Deutsch Ot Gesallsch. jena. 1904 : XIII
[28] Elonka DR, Applebaum EL. Otosclerotic involvement in the cochlea : A histologic and audiologic study. *Otolaryngol Head Neck Surg* 1981 ; 89 : 343-351
[29] Fisch U. Vestibulare Symptome vor und noch Stapedectomie. *Acta Otolaryngol* 1965 ; 60 : 515-530
[30] Forquer BD, Linthicum FH, Bennett C. Sodium Fluoride : effectiveness of treatment for cochlear otosclerosis. *Am J Otol* 1986 ; 7 : 121-125
[31] Fowler EP. Otosclerosis in identical twins. *Ann Otol* 1947 ; 56 : 368
[32] Fraysse B. Anatomopathologie - Otospongiose Otosclérose. Rapport de la Société de Laryngologie des Hôpitaux de Paris. Paris : Arnette, 1994
[33] Friedmann I. Pathology of the ear. Oxford : Blackwell Scientific, 1974 : 245-280
[34] Frijlinck WB, Velde J, Bijvoet OL, Heijnen G. Treatment of Paget's disease of bone with (3-amino-1-hydroxypropylidene)-1.1-bisphosphonate (APD). *Lancet* 1979 ; I : 799-803
[35] Gapany-Gapanavicius B. Otosclerosis : Genetics and surgical rehabilitation. New York : John Wiley, 1975 : 177-178
[36] Goodhill V. The fixed malleus syndrom. *Trans Am Acad Ophthalmol Otolaryngol* 1966 ; 70 : 370-380
[37] Gordon MA. The genetics of otosclerosis : A review. *Am J Otol* 1989 ; 10 : 426-438
[38] Goycoolea MV. Otosclerosis. In : Otolaryngology. Philadelphia : WB Saunders, 1991 : 1489-1512
[39] Gregoriadis S, Zervas J, Varletzidis E, Toubis M, Pantazopoulos P, Fessas P. HLA antigens and otosclerosis : A possible new genetic factor. *Arch Otolaryngol* 1982 ; 108 : 769-771
[40] Guild S. Histologic otosclerosis. *Ann Otol Rhinol Laryngol* 1944 ; 53 : 246-266
[41] Guilford FR, Anson BJ. Osseous fixation of the malleus. *Trans Am Acad Ophthalmol Otolaryngol* 1967 ; 71 : 398-407
[42] Hall JG. Otosclerosis in Norway : Geographic and genetic study. *Acta Otolaryngol.* (Stock) (suppl 324), 1974 : 324 : 1-20
[43] Himojosa R, Marion M. Otosclerosis and sensorineural Hearing Loss. A histology Study. *Am J Otolaryngol* 1987 ; 8 : 296-307
[44] Hinchcliffe R. *Br J Med* 1961 ; 15 : 128
[45] Hueb MM, Goycoolea MV. Otosclerosis. The University of Minnesota Temporal Bone Collection, *Otolaryngol Head Neck Surg* 1991 ; 105 : 396-405
[46] Jack FL. Remarkable improvement of hearing by removal of the stapes. *Trans Am Otol Soc* 1893 ; 284 : 474-489
[47] Joseph RB, Frazer JP. Otosclerosis incidence in Caucasians and Japaneses. *Arch Otolaryngol* 1964 ; 80 : 256-257
[48] Kapu YP, Patt AJ. Otosclerosis in South India. *Acta Otolaryngol* 1966 ; 61 : 353
[49] Kessel J. Uber das Mobilisieren des Steigbugels durch Ausschneiden des Trommelfelles, Hammers und Amboss bei undurchganikeit der Tuba. *Arch Ohrenheikd* 1878 ; 13 : 69-88
[50] Kjeldsen AD, Vase P, Thymann M, Green A, Morling N. Group specific component in serum and otosclerosis : no association. *Acta Otolaryngol* 1994 ; 114 : 303-304
[51] Larsson A. Otosclerosis : A genetic and clinical study. *Acta Otolaryngol* 1960 ; 154
[52] Lim DJ, Saunders WH. Otosclerotic stapes : Morphological and microchemical correlastes. *Ann Otol Rhinol Laryngol* 1977 ; 86 : 525-540
[53] Linthicum FH. Pathology and pathogenesis of sensorineural deafness in otosclerosis. *EENT Digest* 1967 ; 29 : 51-56
[54] Linthicum FH, Filipo R, Brody S. Sensorineural hearing loss due to cochlear otospongiosis : Theoretical considerations of etiology. *Ann Otol Rhinol Laryngol* 1975 ; 84 : 544-551
[55] Mc Cabe B. Otosclerosis and vertigo. *Trans Pacif Coast Otol Ophthalmol Soc* 1996 ; 47 : 37
[56] Mac Phee J, Gordon M, Ruben R, Van De Water T. Evidence of abnormal Stromelysin mRNA expression in suspected carriers of otosclerosis. *Arch Otolaryngol Head Neck Surg*,1993 ; 119 : 1108-1116
[57] Manassé P. Neue Untersuchungen zur Otosklerosenfrage. *Z Ohrenheilk* 1922 ; 82 : 76
[58] Maurizi M, Paludetti G, Ottaviani F, Fano G, Donti E, Vendidonti G. Possible alterations of the catalytic part of the receptor site for calcitonin in otosclerotic bone cell cultures. In : Causse J, Martini A, Sala O eds. Otosclerosis : cellular and biochemical etiopathogenic mechanisms. Roma : CIC International, 1987 : 111-114
[59] Mendlowitz JC, Hirschorn K. Polygenic inheritance of otosclerosis. *Ann Otol Rhinol Laryngol* 1976 ; 85 : 281-285
[60] Ménière P. De l'exploration de l'appareil auditif, ou recherches sur les moyens propres à conduire au diagnostic des maladies de l'oreille. *Gaz Med* 1842 ; 10 : 114-117
[61] Meurman OH, Aantaa E, Virolainen E. Vestibular disturbances in clinical otosclerosis. *Arch Otolaryngol* 1969 ; 90 : 756-768
[62] Morrison AW. Genetic factors in otosclerosis. *Ann R Coll Surg Engl* 1967 ; 41 : 202-237
[63] Morrisson AW, Bundey SE. The inheritance of otosclerosis. *J Laryngol Otol* 1970 ; 84 : 921-932
[64] Nager FR. Zur Klinik und pathologischen Anatomy otosklerose. *Acta Otolaryngol* 1939 ; 27 : 542-551
[65] Nager G, T. Histopathology of otosclerosis. *Acta Otolaryngol* 1969 ; 89 : 341-362
[66] Nakamura S, Sando I, Masuda Y. First Pathologic confirmation of otosclerosis in a Japanese, *Arch Otolaryngol* 1968 ; 87 : 117-120
[67] Niedermeyer H, Arnold W, Neubert WJ, Hofler H. Evidence of measles virus RNA in otosclerotic tissue. *ORL* 1994 ; 56 : 130-132
[68] Paparella MM, Schachern PA, Goycoolea MV. Multiple otopathologic disorders. *Ann Otol Rhinol Laryngol* 1988 ; 97 : 14-18
[69] Petrovic A, Shambaugh GE. Promotion of bone calcification by Sodium Fluoride. *Arch Otolaryngol* 1966 ; 83 : 104-112
[70] Politzer A. Uber primare Erkrankung der knockernen Labyrinthkapsel. *Z Ohrenheilk* 1894 ; 25 : 309
[71] Ponniah RD, Chin YH. Incidence of otosclerosis in three ethnic groups in Malaysia. *Med J Malaysia* 1976 ; 31 : 36-37
[72] Portman M, Claverie G. La chirurgie des fenêtres labyrinthiques dans l'otosclérose. *Ann Otolaryngol* 1957 ; 66 : 49-66
[73] Portman M, Claverie G. L'ostéotomie stapédovestibulaire pour otospongiose. Communication au Congrès français d'ORL, Paris : 1957
[74] Quaranta A, Bartoli R, Resta L, Lozupone E. Candida and stapedial otosclerosis : histopathological findings. *ORL* 1992 ; 54 : 334-336
[75] Ribari O, Sziklai I. Cathepsin D activity in otosclerotic bone and perilymph. *Acta Otolaryngol* 1988 ; 105 : 549-552
[76] Ribari O, Sziklai I, Kiss JG, Sohar I. Cathepsin B activity in otosclerosis. *Arch Otorhinolaryngol* 1983 ; 238 : 123-125
[77] Robinson M. Juvenile Otosclerosis : a 20 year study. *Ann Otol Rhinol Laryngol* 1983 ; 92 : 561-565
[78] Rüedi L. Pathogenesis of otosclerosis. *Acta otolaryngol* 1963 ; 78 : 469
[79] Sarver-Couteau M, Peytral C. Quelques principes de jurisprudence sur la faute médico-chirurgicale. *Ann Otolaryngol* 1988 ; 105 : 325-337
[80] Savatier R. Impérialisme médical sur le terrain du droit. Le « permis d'opérer » et les pratiques américaines. Recueil Dalloz, Chronique XXXII, 1952 : 157-160
[81] Schuknecht HF. Sensorineural deafness in otosclerosis. *Ann Otol Rhinol Laryngol* 1966 ; 75 : 418
[82] Schuknecht HF. Cochlear otosclerosis : A continuing fantasy. *Arch Otorhinolaryngol* 1979 ; 222 : 79-84
[83] Schuknecht HF, Barber W. Histologic variants in otosclerosis. *Laryngoscope* 1985 ; 95 : 1307-1317
[84] Schuknecht HF, Kirschner JC. Cochlear otosclerosis : fact or fantasy ? *Laryngoscope* 1974 ; 84 : 766-782
[85] Sénéchaut JP, Hazan A, Henrion P, Vacher S, Peytral C. Complications iatrogènes graves de la chirurgie de l'oreille moyenne et aspects médico-légaux. *Ann Otolaryngol* 1988 ; 105 : 377-382
[86] Shambaugh GE, Causse J. Ten years experience with Fluoride in ostosclerotic (otospongiotic) patients. *Ann Otol Rhinol Laryngol* 1974 ; 83 : 635-642
[87] Shambaugh GE. Otosclerosis in identical twins. *JAMA* 1935 ; 104 : 1216-1220
[88] Shambaugh GE. Fenestration operation for otosclerosis. *Acta Otolaryngol* 1949 ; (suppl 79)
[89] Shea JJ. Fenestration of the oval window. *Am J Otol* 1958 ; 67 : 932-951
[90] Siebenmann FL. Sur le traitement chirurgical de la sclérose otique. XIII° Congrès international médical, Paris, Sect d'otologie. 1900 : 11-12
[91] Siebenmann FL. Totaler knockerner Verschluss beider Labyrinthfenster und Labyrinthitis serosa infolge progressiver Spongioserung. *Verh Dtsch Ges Otol* 1911 ; 20 : 267
[92] Sourdille M. Nouvelle technique chirurgicale pour le traitement des surdités de conduction. *Ann Otolaryngol* 1930 ; 417-418
[93] Sterckers O. Pathogénie de l'otospongiose, in « Otospongiose Otosclerose ». Rapport de la Société française d'ORL et de pathologie cervico-faciale, 1994 : 25-31
[94] Toynbee J. The diseases of the ear. London : John Churchill, 1860 : 152 p
[95] Valsalva AM. Tractus de Avre Humana. Bologna, 1704
[96] Veillon F. L'imagerie Moderne en ORL . Rapport de la Société française d'oto-laryngologie et de pathologie cervico-faciale. Paris : Arnette, 1994
[97] Walsh T. The effect of pregnancy on the deafness of otosclerosis. *Trans Am Acad Ophthalmol Otolaryngol* 1954 ; 58 : 420
[98] Wayoff M, Chobaut JC. L'otospongiose (sans le traitement). Encycl Med Chir (Elsevier, Paris) Otorhinolaryngologie, 20195 A10, 1983 : 14 p
[99] Wiet RJ. Patterns of ear disease in the southwestern american Indian. *Arch Otolaryngol* 1979 ; 105 : 381-385